

Endometriosi e cancro

A. FAGOTTI, G. GARGANESE, F. FANFANI, G. SCAMBIA

L'endometriosi è una condizione patologica largamente diffusa, che consiste nella presenza di tessuto endometriale, ghiandolare e stromale, al di fuori della normale sede uterina. Essa incide principalmente nelle donne in età riproduttiva (prevalenza 5-15%) ed in minor misura anche in età post-menopausale (prevalenza 3-5%) (1, 2). Nei sottogruppi di donne con dolori pelvici e problemi di infertilità la prevalenza risulta ancora maggiore, variando dal 20 al 90 % (3). Sebbene l'endometriosi segua comunemente un decorso benigno, da alcuni anni sono emerse numerose evidenze che indicano in essa un possibile precursore di forme sporadiche di carcinoma a sede extrauterina (ovarica ed extraovarica).

È nota una stretta correlazione di carattere epidemiologico tra endometriosi e cancro: le due patologie condividono infatti "fattori di rischio" e "marker di esposizione non bilanciata ad un eccesso di estrogeni", come il menarca precoce, le irregolarità mestruali, la bassa parità, la scarsa attività fisica, l'uso di alcolici e caffeina e la terapia ormonale sostitutiva (4-6). Inoltre, le donne affette da endometriosi sembrano avere un rischio di sviluppare un carcinoma ovarico, da 3.1 (7) a 5 volte più elevato (8). Infatti, il carcinoma ovarico è presente maggiormente in donne affette da endometriosi (1.5% vs 0.04% nella popolazione generale) (9) e, viceversa, l'endometriosi ha un'incidenza maggiore in donne affette da carcinoma ovarico (8-30%) (10). Infine, donne affette da endometriosi hanno un aumentato rischio anche di neoplasie extra-ovariche ed extra-peritoneali quali carcinoma mammario, melanoma, linfoma non-Hodgkin, neoplasie endocrine e cerebrali (11).

Alcune evidenze istopatologiche dimostrano, in alcuni casi, la diretta provenienza del tessuto neoplastico dall'endometriosi, definendo l'esistenza di una categoria di carcinomi ovarici insorti su endometriosi (EAOC), nel rispetto dei criteri stabiliti da Samson (12) e Scott (13) (Tab. 1).

TABELLA 1 - CRITERI DI SAMSON.

-
- Presenza contemporanea di tessuto endometrioso e neoplastico all'interno dello stesso ovaio
 - Dimostrazione dell'insorgenza del tessuto neoplastico dall'ovaio endometrioso
 - Presenza di tessuto stromale simil-endometriale con caratteristiche conformi a quelle delle ghiandole epiteliali
 - Presenza di aree di transizione tra endometriosi benigna e tessuto maligno
-

In realtà, è possibile individuare una vera "zona di transizione", (ossia di continuità tra aree di endometriosi atipica e aree di carcinoma) solo nel 25% dei campioni provenienti da EAOC (14). D'altra parte, anche in assenza di aree di transizione, è possibile individuare una stretta associazione con depositi di endometriosi in oltre il 20-30% dei casi di carcinoma endometriale (EC) e nel 40-60% di carcinoma a cellule chiare (CCC) (15). È verosimile tuttavia che ciò si verifichi con una frequenza ancora maggiore, dal momento che il tessuto neoplastico, esprimendo un vantaggio proliferativo, tende a mascherare del tutto i focolai di endometriosi su cui è insorto (16). Secondo alcune osservazioni, addirittura il 60-80% dei casi di EAOC insorgerebbe su focolai di endometriosi con caratteri di "atipia" (17). Questi dati assumono particolare rilievo se si considera che caratteri di atipia cellulare (come l'ingrandimento e l'ipercromatismo nucleare) e architetturale (come la proliferazione ghiandolare e la formazione di aggregati cellulari irregolari) sono riconoscibili nel 12-35% delle endometriosi ovariche (9).

In aggiunta, è facile riconoscere nell'endometriosi numerose caratteristiche biologiche comuni alle neoplasie: 1) autosufficienza nei segnali di proliferazione; 2) insensibilità ai segnali anti-proliferativi; 3) resistenza all'apoptosi; 4) potenziale replicativo illimitato; 5) invasione tissutale e disseminazione a distanza; 6) instabilità genomica; 7) anomalie dell'immunità umorale; 8) monoclonalità. Tali capacità sono sostenute da numerose evidenze molecolari, che sostengono l'ipotesi di

una progressione da endometriosi a neoplasia.

Alterazioni molecolari presenti nell'endometriosi

Mutazione di PTEN: un gene oncosoppressore che codifica per un enzima che defosforila il PI-3p, interferendo con l'inibizione della apoptosi mediata dalla kinasi B (18-19). La perdita anche di un solo allele conferisce alla cellula un vantaggio proliferativo (20). Ciò può accadere per perdita di eterozigosi (LOH) o per mutazione somatica. Anomalie di PTEN sono state riscontrate nei carcinomi endometrioidi e a cellule chiare di utero e ovaio. Le mutazioni sembrano associarsi agli stadi iniziali della carcinogenesi, piuttosto che alle fasi avanzate e metastatiche (21). Inoltre, mutazioni di PTEN sono state osservate anche nell'iperplasia endometriale, con e senza atipie, e nelle cisti endometrioidiche ovariche (con incidenza di 20.6%) (22); questi dati suggeriscono l'esistenza di un'associazione genetica con l'EC e il CCC, conferendo alle anomalie di PTEN il carattere di fattore precanceroso (23, 24).

Silenziamento del gene h-MLH1: componente fondamentale della famiglia dei geni riparatori del DNA (MMR), i garanti della fedeltà genomica, preposti alla correzione degli errori di replicazione durante la proliferazione cellulare (25). La mancanza di espressione proteica di h-MLH1 comporta l'accumulo di errori di replicazione e l'instabilità dei microsatelliti, entrambi responsabili di anomalie di espressione di oncogeni ed oncosoppressori. Il silenziamento genico è spesso associato all'ipermetilazione del promotore (26). Tale fenomeno ricorre frequentemente nell'iperplasia endometriale tipica e atipica (incidenza 10-33%) e nel carcinoma endometriale, soprattutto nelle forme associate ad

instabilità dei microsatelliti (70-90%) (27). Esso, dunque, è già considerato un evento precoce nel processo di cancerogenesi endometriale, ma esistono alcune ristrette casistiche che valutano l'ipotesi di espressione proteica di h-MLH1 anche nell'endometriosi in stadio avanzato e nel EAOC, individuando un possibile ruolo di precursore maligno anche nel carcinoma endometriode in sede ovarica ed extra-ovarica.

Gene oncosoppressore p-53: gioca un ruolo fondamentale nel controllo del ciclo cellulare e nell'arresto della crescita (28). Una sua mutazione all'interno di regioni codificanti rappresenta l'alterazione genica più frequente tra i tumori umani: causa la sintesi di un prodotto proteico alterato che resiste alla degradazione e si accumula nel nucleo. Mutazioni di p-53, a cui consegue l'over-espressione proteica, si riscontrano in misura significativamente più alta in campioni di endometriosi atipica e di neoplasia associata all'endometriosi, rispetto al tessuto endometrioidico tipico ed endometriale. L'over-espressione di p-53 infatti è stata proposta come marcatore del potenziale premaligno di lesioni endometrioidiche (29).

Indice di proliferazione Ki-67: risulta significativamente più alto nel tessuto neoplastico rispetto all'endometriosi atipica ed in quest'ultima rispetto a quella tipica, seguendo un regolare e progressivo incremento nelle successive fasi della trasformazione maligna (30-32).

Aneuploidia del DNA: è stata osservata in circa il 50% delle cisti endometrioidiche con severa atipia (33).

Loss of heterozygosity (LOH): comuni eventi di perdita di eterozigosi sono presenti nelle cisti endometrioidiche e nel tessuto neoplastico adiacente (suggerendo una diretta progressione) (34).

Aromatasi tissutale: i tumori ovarici, in particolare

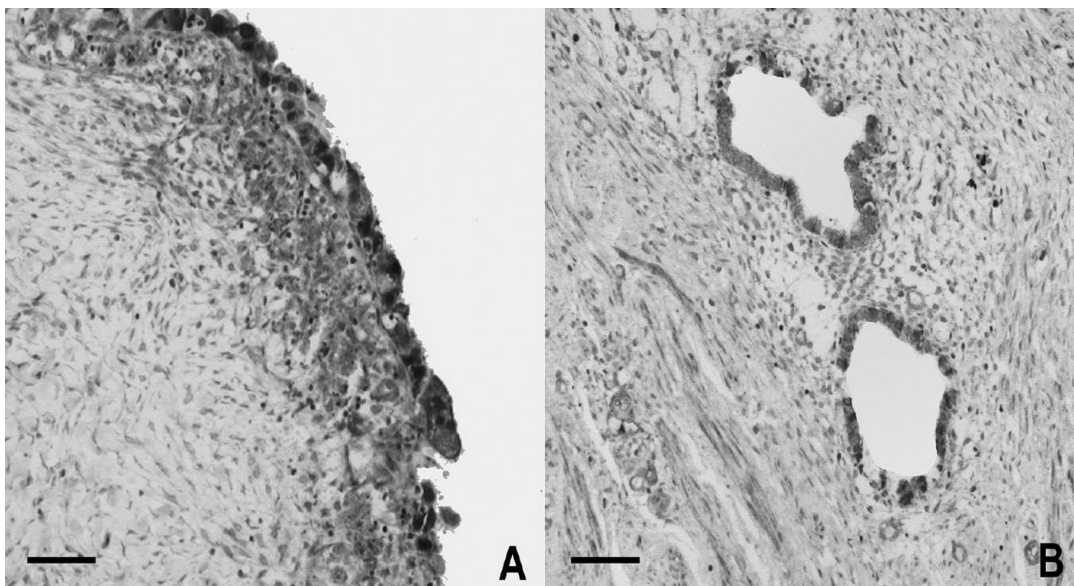


Fig. 1 - COX-2 immunostaining in un campione di cisti ovarica endometrioidica (A) ed in un campione di endometriosi del setto retto-vaginale

TABELLA 2 - STATO IMMUNOISTOCHEMICO DI COX-2 NEL GRUPPO CON LOCALIZZAZIONE PERITONEALE E RETTO-VAGINALE IN RELAZIONE ALLE CARATTERISTICHE CLINICO-PATOLOGICHE DELLE PAZIENTI (*calculated by Fisher's exact test (2-tailed))

Variable	N. of cases	COX-2 positive n. (%)	P value*
<i>Age (years)</i>			
• 30	24	3 (12.5)	1.0
>30	23	2 (8.7)	0
<i>Ca 125 levels (U/ml)</i>			
• 35	17	1 (6)	0.6
>35	30	4 (13.3)	4
<i>AFS stage</i>			
I-II	11	1 (9)	1.0
III-IV	36	4 (11)	0
<i>Women with infertility</i>			
No	22	3 (13.6)	1.0
Yes	25	5 (20)	0
<i>Symptoms</i>			
<i>Dysmenorrhea</i>			
• 5	12	0	0.3
>5	35	5 (14)	0
<i>Dyspareunia</i>			
• 5	23	2 (8.7)	1.0
>5	24	3 (12.5)	0
<i>Chronic pelvic pain</i>			
• 5	30	3 (10)	1.0
>5	17	2 (11.7)	0
<i>Lower urinary tract symptoms</i>			
• 5	46	5 (10.9)	1.0
>5	1	0	0
<i>GI symptoms</i>			
• 5	22	2 (9)	1.0
>5	25	3 (12)	0
<i>Residual Disease</i>			
No	40	5 (12.5)	0.5
Yes	7	0	8

TABELLA 3 - STATO IMMUNOISTOCHEMICO DI COX-2 NEL GRUPPO CON LOCALIZZAZIONE OVARICA (ENDOMETRIOMA) IN RELAZIONE ALLE CARATTERISTICHE CLINICO-PATOLOGICHE DELLE PAZIENTI (*calculated by Fisher's exact test (2-tailed))

Variable	N. of cases	COX-2 positive n (%)	P value*
<i>Age (years)</i>			
• 30	39	32 (82)	0.58
>30	40	30 (75)	
<i>Ca 125 levels (U/ml)</i>			
• 35	31	24 (77.4)	1.00
>35	48	38 (79)	
<i>AFS stage</i>			
I-II	3	2 (66.7)	1.00
III-IV	76	58 (76.3)	
<i>Women with infertility</i>			
No	42	32 (76)	1.00
Yes	27	20 (74)	
<i>Symptoms</i>			
<i>Dysmenorrhea</i>			
• 5	24	18 (75)	0.76
>5	55	44 (80)	
<i>Dyspareunia</i>			
• 5	62	46 (74)	0.10
>5	17	16 (94)	
<i>Chronic pelvic pain</i>			
• 5	54	41 (76)	0.55
>5	25	24 (84)	
<i>Lower urinary tract symptoms</i>			
• 5	78	61 (78.2)	1.00
>5	1	1 (100)	
<i>GI symptoms</i>			
• 5	63	48 (76)	0.49
>5	16	14 (87.5)	
<i>Residual disease</i>			
No	74	56 (75.7)	0.34
Yes	5	5 (100)	

quelli endometriocici, esprimono l'enzima tissutale aromatasico che, mediante la conversione di androgeni in estrogeni, conferisce alla neoplasia la capacità di produrre autonomamente estrogeni in situ, con modalità autocrine (35). L'iperespressione intratumorale di aromatasi può determinare in loco una stimolazione estrogenica non bilanciata. Oggi purtroppo non si dispone ancora di sufficienti dati sull'espressione dell'aromatasi nel tessuto endometriocico tipico ed atipico e nel EAOC, ma nella prospettiva delle terapie "target" gli

inibitori dell'aromatasi potrebbero occupare un ruolo rilevante. Essi infatti da un parte potrebbero inibire potentemente la conversione periferica di androgeni, e dall'altra interferire nella produzione di estrogeni in situ, interrompendo l'autosostentamento ormonale.

COX2: è un enzima chiave nella conversione dell'acido arachidonico in prostaglandine, coinvolto nella risposta infiammatoria indotta da citochine e fattori di crescita, nel mantenimento della vascolarizzazione stromale e nel reclutamento dei macrofagi peritoneali.

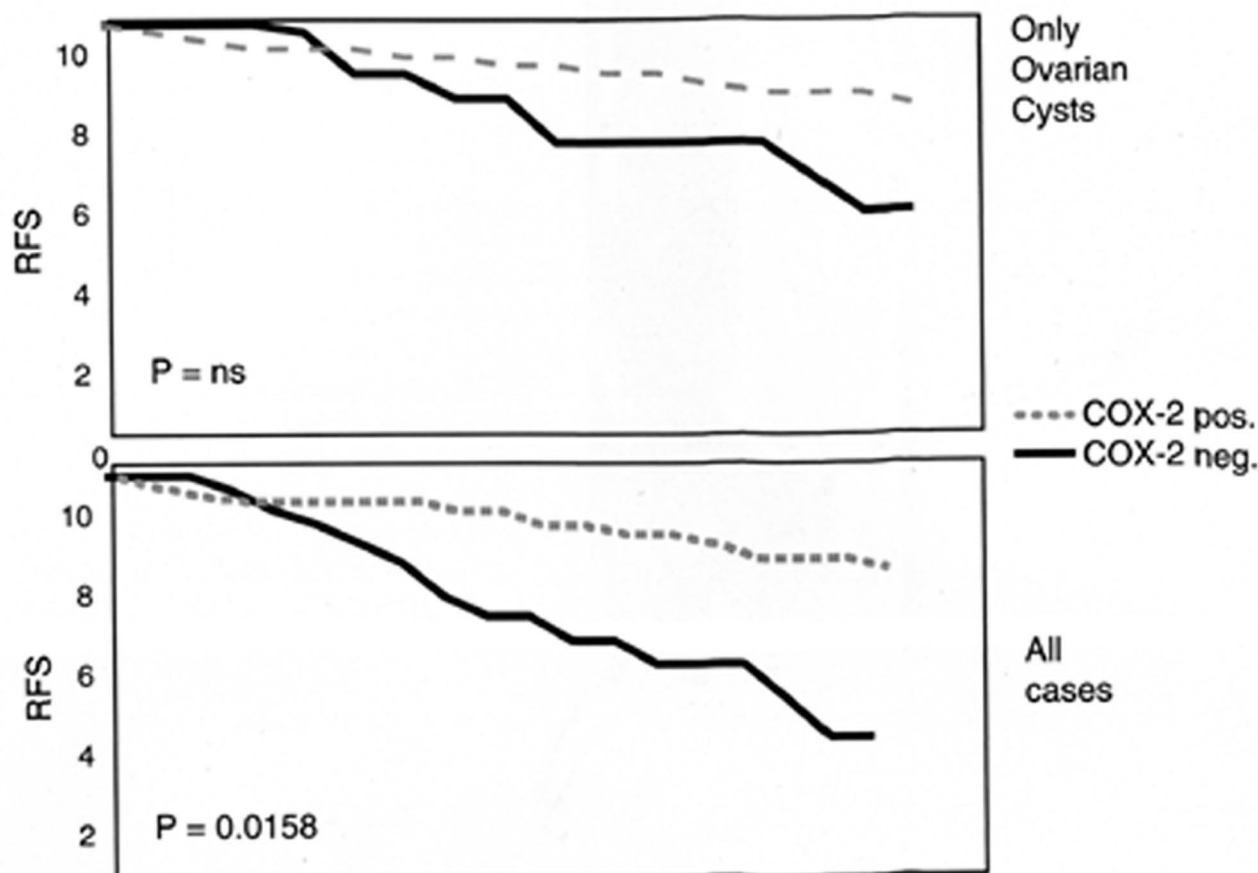


Fig. 2 - Tempo libero da recidiva di endometriosi in relazione allo stato immunohistochimico di COX-2.

neali. In particolare, l'iper-espressione di COX2 è correlata all'inibizione dell'apoptosi, all'induzione della neoangiogenesi ed alla risposta immune contro l'ospite (36, 37). Tali attività sono considerate nodali nella patogenesi dell'endometriosi. Finora, l'espressione di COX2 è stata ampiamente dimostrata nell'epitelio ghiandolare e nell'endotelio vascolare del normale tessuto endometriale umano (38). Di recente è stata documentata, mediante immunohistochimica, anche nell'endometrio ectopico di pazienti affette da endometriosi.

I livelli di over-espressione sono risultati significativamente più alti nelle localizzazioni ovariche rispetto a quelle peritoneali e all'adenomiosi (39). In uno studio da noi condotto su una serie di 136 casi di endometriosi, la positività di COX2 è stata dimostrata nel 78.5% degli endometriomi (nella parete cistica) rispetto all'11% e 13% degli impianti peritoneali e dei noduli retto-vaginali (Fig. 1) (40).

Dal momento che l'estradolo è un noto induttore dell'enzima COX2, è possibile che la prossimità anatomica tra la parete cistica degli endometriomi ed il tessuto stromale ovarico (produttore di ormoni steroidei) rappresenti un fattore favorevole per la costituzione di un "microclima" distinto. In aggiunta, le prostaglandine

(PGE2) prodotte da COX2 sono a loro volta in grado di indurre l'enzima aromatasi, che sintetizza estrone ed estradiolo a partire dall'androstenedione; in tal modo si costituirebbe un "circolo vizioso", di cui COX2 rappresenterebbe un fattore importante. Esso si svolgerebbe all'interno del tessuto endometrioso, determinando un rialzo locale di fattori pro-infiammatori (Pg) e di estrogeni. L'effetto biologico finale potrebbe essere l'induzione della proliferazione e dell'invasione del tessuto endometrioso. In realtà, nella serie da noi studiata, non sono emersi dati significativi dall'analisi di correlazione tra lo status di COX2 e le caratteristiche clinico-patologiche e sintomatologiche della malattia (Tabb. 2, 3).

In una successiva analisi di un sottogruppo di 103 pazienti affette da endometriosi severa e sottoposte a laparoscopia per ablazione totale con intento conservativo sulla fertilità, abbiamo dimostrato invece una correlazione tra over-espressione di COX2 e migliore outcome clinico (in termini di prognosi e di recidive locali) (41). La curva relativa alla sopravvivenza libera da recidiva, valutata sul totale delle pazienti esaminate, senza riferimento alla sede della malattia, indica infatti un vantaggio significativo nelle forme che esprimono un'over-espressione di COX2 alla immunohistochimica

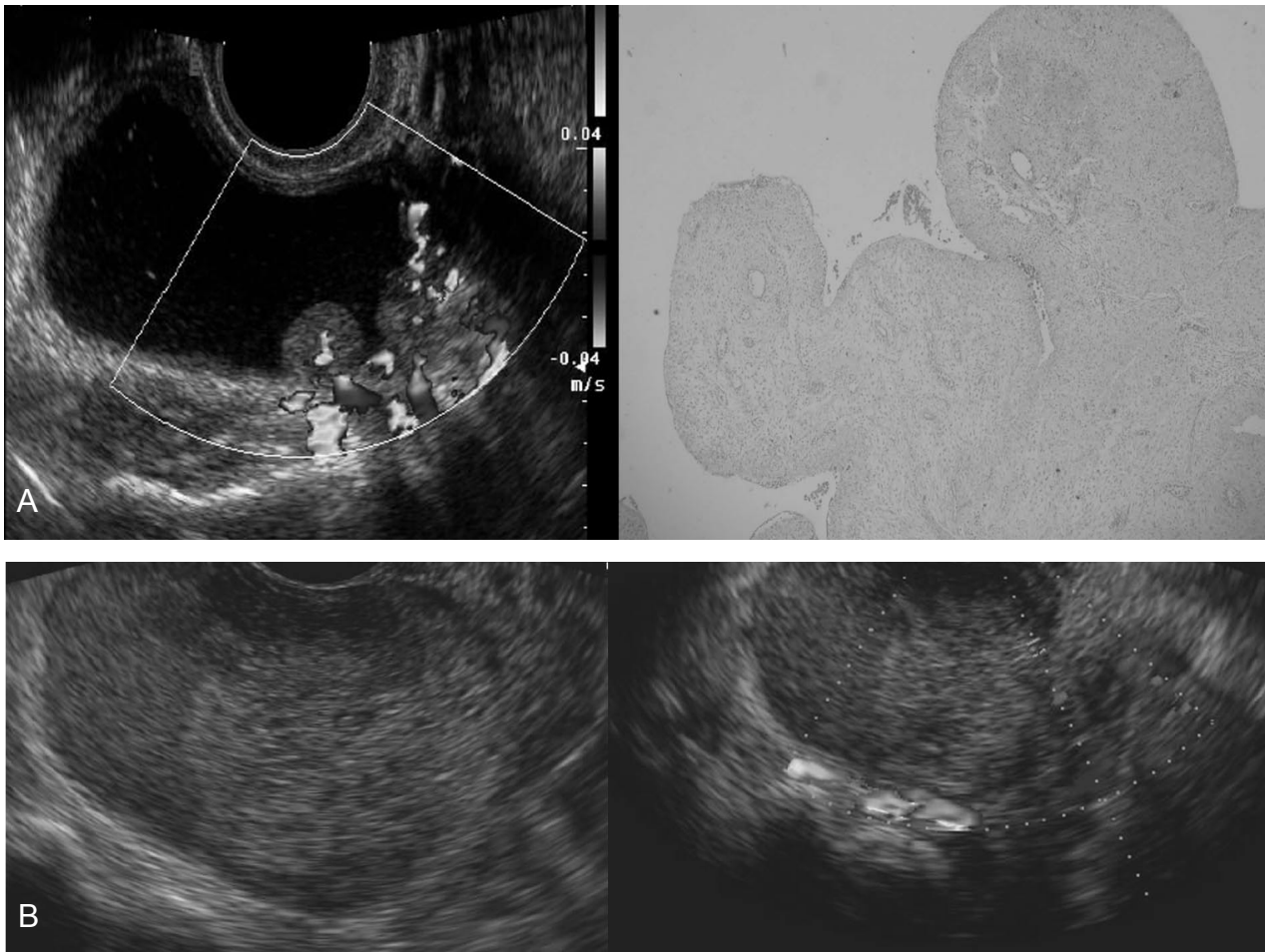


Fig. 3 - A) Decidualizzazione in una cisti endometriosa B) Cisti endometriosa con atipie e foci di tumore borderline.

rispetto a quelle COX2 negative (Fig. 2).

Relazione tra endometriosi e cancro

Alla luce di quanto detto, possiamo individuare alcuni aspetti che meritano maggior approfondimento nell'ambito della relazione che intercorre tra endometriosi e cancro.

Dal momento che l'EAOC manifesta un comportamento clinico piuttosto divergente dal tumore ovarico classico (non-EAOC), sarebbe opportuno considerarlo un'entità distinta. Esso si presenta principalmente in forma di istotipo speciale, ossia come CCC (40-55% vs 6%) o EC (20-40% vs 14%), e meno frequentemente come sieroso-papillifero o mucinoso (meno del 10% vs 68%) (42); incide maggiormente in donne di giovane età (43); viene spesso diagnosticato in stadi meno avanzati (I e II) ed in forma meglio differenziata (44), e si associa in definitiva ad una migliore sopravvivenza globale (1). La nostra esperienza su una breve serie di 17 casi di EAOC concorda con quanto riportato in letteratura: istotipo a cellule chiare 47%, endometrioidi 33%,

misto 13%, mucinoso 7%; grado di differenziazione G1 27%, G2 20% e G3 53%; stadio patologico I = 80%, II = 13%, III = 7%; età mediana 54 anni (range 34-71).

La tendenza ad esprimere un comportamento clinico più favorevole impone uno sforzo mirato ad individuare il subset di pazienti affette da endometriosi soggette a maggior rischio di trasformazione; esse in particolare potrebbero beneficiare di una diagnosi e di un trattamento precoci. Il ruolo predittivo dei marker clinico-patologici resta ancora oggi in discussione. È ragionevole comunque considerare "indicatori di rischio" o elementi di sospetto: lo stadio avanzato di malattia endometriosa, la presenza di caratteri di atipia cellulare o tissutale, una consistente elevazione dei marker tumorali sierologici, l'associazione ad una severa sintomatologia dolorosa, una storia di precedenti ricoveri per endometriosi e una sfavorevole valutazione radiodiagnostica e strumentale. D'altra parte la ricerca è attualmente indirizzata verso lo studio dei più promettenti marker biologici e molecolari: l'analisi del profilo

genomico, transcriptomico e proteomico (mediante le tecniche di microarray, spettrometria di massa ed immunoistochimica) ha già dimostrato in altre forme di neoplasia una maggiore attendibilità rispetto alla convenzionale istopatologia ed alla clinica (45). Questa strada è stata ormai intrapresa anche per l'endometriosi e le neoplasie ad essa correlate ed è verosimile che, in un prossimo futuro, ricondurrà l'attuale stato di eterogeneità ad una riclassificazione "molecolare" delle diverse forme di endometriosi, costituendo la base per lo screening delle forme a maggior rischio di trasformazione maligna (46). È già al momento ipotizzabile l'analisi di alcuni marker prognostici come l'ipoespressione proteica di PTEN, l'h-MLH1 e l'over-espressione di p-53, mediante la semplice immunoistochimica.

L'acquisizione delle informazioni relative al "rischio di evoluzione" imporrà la necessità di gestire nuovi problemi, come la trasmissione dell'informazione ed il counseling per i soggetti a rischio; la formulazione di linee guida sul corretto follow-up mirato alla diagnosi precoce; l'etica e la validità dell'eventuale utilizzo di tecniche diagnostiche invasive (come la laparoscopia esplorativa); infine la formazione di personale dedicato (patologi e personale di laboratorio).

Intanto, nell'attesa della definizione di validi elementi predittivi e nell'impegno per un'appropriata diffusione culturale sull'esistenza del rischio di una neoplasia correlata all'endometriosi, è necessario pianificare le strategie per affrontare il principale problema clinico in cui si può incorrere: il tumore ovarico inaspettato nelle pazienti con diagnosi preoperatoria di endometriosi. In tale prospettiva, deve essere attualmente considerata mandatoria un'adeguata valutazione strumentale preoperatoria di ogni neof ormazione ovarica simil-endometriosica, eseguita da operatori dedicati. Nella

nostra esperienza, l'ultrasonografia rappresenta l'indagine che assicura una buona accuratezza, grazie alla valutazione di parametri morfologici come le dimensioni, la locularità, lo studio della componente solida, oltre alle caratteristiche di mobilità, regolarità, e la suscettibilità alla gravità delle proiezioni papillari. Infine, lo studio della vascolarizzazione e dei parametri emodinamici, applicato alle parti cistiche ed alle parti solide, consente di caratterizzare in modo attendibile gli elementi che orientano nella direzione del "sospetto" (Fig. 3).

Pertanto, in alcuni casi di neoplasia ovarica correlata all'endometriosi è possibile assicurare una gestione clinica e chirurgica adeguata solo attraverso la cura di due elementi fondamentali: la ricerca degli indizi di un sospetto in fase preoperatoria e l'accurata diagnosi intraoperatoria.

Per questo motivo è essenziale disporre in sede intraoperatoria di un patologo dedicato (ginecopatologo), in grado di dirimere tra forme benigne e maligne con un'accuratezza significativamente maggiore rispetto ad un patologo non dedicato (98.6% vs 90%) (48). Ciò impone la necessità di un adeguato *counseling* preoperatorio e di un consenso informato in quelle pazienti solitamente in età fertile e con neof ormazioni ovariche sospette. Nella circostanza in cui invece la diagnosi di carcinoma ovarico si ottenga solo dall'esame istologico definitivo, è bene essere a conoscenza che la prognosi non susce modificherebbe se si ricorre ad una seconda chirurgia (laparoscopica o laparotomica) entro 3 settimane dal primo intervento, a completamento della stadiazione della neoplasia, a cui seguirà, qualora indicato, il trattamento chemioterapico.

Bibliografia

1. MODESITT S.C. et al.: *Ovarian and extraovarian endometriosis-associated cancer*. *Obstet Gynaecol*, 100 (4): 788-795, 2002.
2. LANDIS S.H. et al.: *Cancer statistics*. *CA Cancer J Clin*, 48(1):6-29, 1998.
3. SANGY-HAGHPEYKAR H. et al.: *Epidemiology and endometriosis among parous women*. *Obstet Gynecol*, 85: 983-92, 1995.
4. HANNAN D., WEINBWRG R.A.: *The hallmarks of cancer*. *Cell* 7, 100 (1): 57-70, 2000.
5. CRAMER D.W. et al.: *Epidemiology of endometriosis*. *Ann N Y Acad Sci*, 955: 11-22, 2002.
6. SANGI-HAGHPEYKAR H.: *Epidemiology of endometriosis to menstrual characteristics, smoking, and exercise*. *JAMA*, 255: 1904-1908, 1986.
7. BRINTON L.A. et al.: *Cancer risk after a hospital discharge diagnosis of endometriosis*. *Am J Obstet Gynecol*, 176 (3): 572-9, 1997.
8. DUCZMAN L. et al.: *Endometriosis and cancer: what is the connection?* Milwaukee (WIS): Endometriosis Association Newsletters, Volume 20, 1999.
9. NISHIDA M. et al.: *Malignant transformation of ovarian endometriosis*. *Gynecol Obstet Invest*, 50 (1): 18-25, 2000.
10. OGAWA W. et al.: *Ovarian endometriosis associated with ovarian carcinoma: a clinicopathological and immunohistochemical study*. *Gynecol Oncol*, 77 (2): 298-304, 2000.
11. OLSON J.E. et al.: *Postmenopausal cancer risk after self-reported endometriosis diagnosis in the Iowa Women's Health Study*. *Cancer*, 1; 94(5): 1612-8, 2002.
12. SAMSON J.A.: *Endometrial carcinoma of the ovary, arising in endometrial tissue in the organ*. *Arch Surg*, 10, 1, 1925.
13. SCOTT R.B.: *Malignant changes in endometriosis*. *Obstet and Gynaecol*, 2: 283-289, 1953.
14. FUKUNAGA M. et al.: *Ovarian atypical endometriosis: its close association with malignant epithelial tumours*. *Histopathology*, 30(3): 249-55, 1997.

15. FEELEY K.M., WELLS M.: *Precursor lesion of ovarian epithelial malignancy*. Histopathology, 38: 87-95, 2001.
16. SAINZ DE LA CUESTA R. et al.: *Histologic transformation of benign endometriosis to early epithelial ovarian cancer*. Gynecol Oncol, 60: 238-244, 1996.
17. ORAL E. et al.: *Prevalence of endometriosis in malignant epithelial ovary tumours*. Eur J Obstet Gynecol Reprod Biol, 1;109 (1): 97-101, 2003.
18. LI D.M. et al.: *TEP1, encoded by a candidate tumor suppressor locus, is a novel protein tyrosine phosphatase regulated by transforming growth factor beta*. Cancer Res., 57(11): 2124-29, 1997.
19. MAEHAMA T. et al.: *The tumor suppressor, PTEN/MMAC1, dephosphorylates the lipid second messenger, phosphatidylinositol 3,4,5-trisphosphate*. J Biol Chem, 29; 273(22): 13375-8, 1998.
20. DI CRISTOFANO A. et al.: *The multiple roles of PTEN in tumor suppression*. Cell, Feb 18; 100(4): 387-90, 2000.
21. RISINGER J.I. et al.: *PTEN mutation in endometrial cancers is associated with favorable clinical and pathologic characteristics*. Clin Cancer Res., 4(12): 3005-10, 1998.
22. MAXWELL G.L. et al.: *Mutation of the PTEN tumor suppressor gene in endometrial hyperplasias*. Cancer Res, 15; 58(12): 2500-3, 1998.
23. MARTINI M. et al.: *Possible involvement of hMLH1, p16(INK4a) and PTEN in the malignant transformation of endometriosis*. Int J Cancer, 1; 102(4): 398-406, 2002.
24. SATO N. et al.: *Loss of heterozygosity on 10q23.3 and mutation of the tumor suppressor gene PTEN in benign endometrial cyst of the ovary: possible sequence progression from benign endometrial cyst to endometrioid carcinoma and clear cell carcinoma of the ovary*. Cancer Res, 15; 60(24): 7052-6, 2000.
25. BRONNER C.E. et al.: *Mutation in the DNA mismatch repair gene homologue hMLH1 is associated with hereditary non-polyposis colon cancer*. Nature, 17; 368(6468): 258-61, 1994.
26. ESTELLER M. et al.: *hMLH1 promoter hypermethylation is an early event in human endometrial tumorigenesis*. Am J Pathol, 155(5): 1767-72, 1999.
27. ESTELLER M. et al.: *MLH1 promoter hypermethylation is associated with the microsatellite instability phenotype in sporadic endometrial carcinomas*. Oncogene, 5; 17(18): 2413-7, 1998.
28. HOLLSTEIN M. et al.: *p53 mutations in human cancers*. Science, 5; 253(5015): 49-53, 1991.
29. SAINZ DE LA CUESTA et al.: *Increased prevalence of p53 overexpression from typical endometriosis to atypical endometriosis and ovarian cancer associated with endometriosis*. Eur J Obstet Gynecol Reprod Biol, 15; 113(1): 87-93, 2004.
30. DEL CARMEN M.G. et al.: *Endometriosis-associated ovarian carcinoma: differential expression of vascular endothelial growth factor and estrogen/progesterone receptors*. Cancer, 15; 98(8): 1658-63, 2003.
31. OGAWA S. et al.: *Ovarian endometriosis associated with ovarian carcinoma: a clinicopathological and immunohistochemical study*. Gynecol Oncol, 77(2): 298-304, 2000.
32. HAN A.C. et al.: *Adenocarcinoma arising in extragonadal endometriosis: an immunohistochemical study*. Cancer, 15; 83(6): 1163-9, 1998.
33. BALLOUK F. et al.: *Ovarian endometriotic cysts. An analysis of cytologic atypia and DNA ploidy patterns*. Am J Clin Pathol, 102(4): 415-9, 1994.
34. JIANG X. et al.: *Allelotyping of endometriosis with adjacent ovarian carcinoma reveals evidence of a common lineage*. Cancer Res, 15; 58(8): 1707-12, 1998.
35. SASANO H. et al.: *Intratamoral aromatase in human breast, endometrial and ovarian malignancies*. Endocr Rev, 19: 593-607, 1998.
36. TSUJII et al.: *Alterations in cellular adhesion and apoptosis in epithelial cells overexpressing prostaglandin endoperoxide synthase 2*. Cell, 3;83(3): 493-501, 1995.
37. STOLIDA M. et al.: *Specific inhibition of cyclooxygenase 2 restores antitumor reactivity by altering the balance of IL-10 and IL-12 synthesis*. J Immunol, 1; 164(1): 361-70, 2000.
38. JONES R.L. et al.: *Chemokine and cyclooxygenase-2 expression in human endometrium coincides with leukocyte accumulation*. Hum Reprod, 12(6): 1300-6, 1997.
39. OTA et al.: *Distribution of cyclooxygenase-2 in eutopic and ectopic endometrium in endometriosis and adenomyosis*. Hum Reprod, 16(3): 561-6, 2001.
40. FAGOTTI A., FERRANDINA M.G., FANFANI F., LEGGE F., BARBIERI F., MINELLI L., SCAMBIA G.: *Analysis of cyclooxygenase-2 (COX-2) expression in different sites of endometriosis and correlation with clinico-pathological parameters*. Hum Reprod, 19(82): 393-7, 2004.
41. FANFANI F., FAGOTTI A., FERRANDINA M.G., BIFULCO G., LEGGE F., LORUSSO D., MINELLI L., SCAMBIA G.: *Increased COX-2 expression is associated with better clinical outcome in patients submitted to complete ablation for severe endometriosis*. Human Reproduction (in press).
42. FAYOSHIKAWA H.: *Prevalence of endometriosis in ovarian cancer*. Gynecol Obstet Invest, 50 Suppl 1: 11-7. FIGO 1998 annual report, 2000.
43. THOMAS E.J. et al.: *Evidence that endometriosis behaves in a malignant manner*. Gynecol Obstet Invest, 50: (supp 1): 2-10, 2000.
44. McMEEKIN D. et al.: *Endometrioid adnecarcinoma of the ovary and its relationship to endometriosis*. Gynecol Oncol, 59: 81-86, 1995.
45. LIU E.T. et al.: *Classification of cancers by expression profiling*. Curr Opin Genet Dev, 13(1): 97-103, 2003.
46. VARMA R. et al.: *Endometriosis and the neoplastic process*. Reproduction, 127(3): 293-304, 2004.