

Adenocarcinoma primitivo del duodeno: tre casi clinici e considerazioni prognostico-terapeutiche

P. BONFANTE, C. BIANCHI, P. MAGISTRELLI, A. BIANCO, L. D'AMBRA, S. BERTI,
D. GIANQUINTO, V. ANSALDO¹, E. FALCO

RIASSUNTO: Adenocarcinoma primitivo del duodeno: tre casi clinici e considerazioni prognostico-terapeutiche.

P. BONFANTE, C. BIANCHI, P. MAGISTRELLI, A. BIANCO, L. D'AMBRA,
S. BERTI, D. GIANQUINTO, V. ANSALDO, E. FALCO

Vengono presentati tre casi di adenocarcinoma primitivo non ampollare del duodeno, istologicamente provati, osservati presso il Dipartimento di Chirurgia dell'Ospedale "S. Andrea" di La Spezia nel periodo 2001-2004 e trattati rispettivamente con duodenocefalopancreatectomia, resezione segmentaria ed escissione transduodenale.

Il riscontro particolarmente raro di tale patologia è testimoniato dalla presenza, in letteratura, di un ristretto numero di studi, per lo più retrospettivi, basati su un esiguo numero di casi. Ciò tende ad alimentare discussioni in merito ai principali fattori prognostici e al corretto approccio terapeutico.

Dopo approfondita revisione della letteratura, vengono analizzati alcuni aspetti diagnostici, terapeutici e prognostici.

SUMMARY: Primary duodenal adenocarcinoma: report of three cases, prognostic factors and therapeutic approach.

P. BONFANTE, C. BIANCHI, P. MAGISTRELLI, A. BIANCO, L. D'AMBRA,
S. BERTI, D. GIANQUINTO, V. ANSALDO, E. FALCO

Three cases of histologically proven primary non-ampullary adenocarcinoma of the duodenum, observed in our Department from 2001 to 2004, are described. The cases were treated by pancreaticoduodenectomy, duodenal resection and transduodenal excision, respectively.

The rarity of this pathology is documented by few retrospective studies and justifies discussion about the main prognostic factors and the best therapeutic approach.

We analyze diagnostic, therapeutic and prognostic factors after a revision of literature.

KEY WORDS: Duodeno - Adenocarcinoma non ampollare - Duodenocefalopancreatectomia.
Duodenum - Non-ampullary duodenal cancer - Pancreaticoduodenectomy.

Introduzione

L'adenocarcinoma primitivo non ampollare del duodeno, descritto per la prima volta da Hamburger nel 1746 (1), resta una patologia di raro riscontro (meno dello 0,5 % di tutti i tumori maligni del tratto gastrointestinale) (2, 3) nonostante recentemente ne sia stato riportato un incremento di incidenza verosimilmente dovuto alla maggiore diffusione dell'esofagogastroduodenoscopia (EGDS) e alla miglior conoscenza di alcune situazioni di rischio, quali le sindromi di Gardner, Turcot e Peutz-Jeghers (4, 5), il morbo di

Crohn e la Poliposi Adenomatosa Familiare (FAP)(6), dalla quale ultima sembrano originare dal 2 al 4,5% dei carcinomi duodenali (7, 9).

Pur essendo così raro nell'ambito dei tumori del digerente, è però relativamente frequente tra i tumori del piccolo intestino. Infatti, pur costituendone solo l'8% della lunghezza, il duodeno rappresenta la localizzazione del 45% dei tumori del tenue, e questo sembra dipendere dal fatto che il duodeno è il primo segmento del digerente ad essere esposto a potenziali agenti cancerogeni esterni o all'azione patogena di sostanze presenti nel tratto gastro-intestinale. La localizzazione più frequente è di gran lunga quella peri- e sottoampollare (90% dei casi), rispetto alla sovra-ampollare, e questo sembra avvalorare l'ipotesi di un non meglio conosciuto agente cancerogeno presente nel succo biliopancreatico.

La minore incidenza di tumori localizzati a livello del tenue mesenteriale trova invece spiegazione nella

Ospedale "S. Andrea", La Spezia
Dipartimento di Chirurgia, U.O. Chirurgia Generale
(Primario: Prof. E. Falco)
¹ Ospedale Civile, Carrara (MS)
U.O. Chirurgia Generale
(Primario: Dott. M. Lombardi)

© Copyright 2008, CIC Edizioni Internazionali, Roma

maggiore velocità del transito in questo segmento intestinale, nella ricchezza locale di tessuto linfatico e di IgA, nel rapido turnover cellulare e nell'alcalinità del contenuto.

Nell'ambito dei tumori primitivi duodenali, inoltre, alcune casistiche dimostrano che l'adenocarcinoma è più frequente rispetto ad altri tipi di tumori, quali linfomi non Hodgkin, carcinoidi, amartomi, leiomiomi e leiomiiosarcomi, più frequenti invece in altri tratti del piccolo intestino (2, 10, 11).

Dal punto di vista epidemiologico tali neoplasie presentano un picco di incidenza intorno ai 60 anni, (range da 23 a 100 anni) (12), mentre non vengono riportate significative differenze tra i due sessi.

I sintomi di esordio della malattia sono vari e vanno da generici disturbi dispeptici, con epigastralgie, malessere generale e perdita di peso, a ittero in caso di localizzazioni iuxta-ampollari, anemia da perdita ematica cronica, emorragia gastrointestinale, fino ai sintomi di una possibile occlusione intestinale "alta".

L'iter diagnostico comprende lo studio radiologico del primo tratto del digerente, l'esofagogastroduodenoscopia, la TC o l'ecografia/ecoendoscopia per la stadiazione della malattia ed eventualmente l'arteriografia selettiva. Per quanto riguarda l'endoscopia, vengono riportati in letteratura numerosi falsi negativi (addirittura l'83% per le localizzazioni distali nella serie della Mayo Clinic) (12) e, per questo motivo, viene sottolineata la necessità di ripetere l'esame, con una completa visione della terza/quarta porzione duodenale, nei pazienti in cui, dopo una endoscopia negativa, persista la sintomatologia con i caratteri originali.

La diagnosi è spesso tardiva: il ritardo diagnostico per i tumori del tenue è compreso in un range che va da 1 a 26 mesi! (13-15). Ne consegue il frequente riscontro di neoplasie in stadio avanzato (2/3 dei tumori vengono infatti diagnosticati al III-IV stadio, e più del 75% dei tumori operati risultano N+), laddove solo la diagnosi precoce può aumentare le possibilità di reseccabilità e di intervento chirurgico curativo. Il tasso di reseccabilità va dal 43 all' 87% (12, 16, 17) ed è migliorato negli ultimi anni per una migliore stadiazione preoperatoria e una migliore assistenza intra- e postoperatoria.

Le localizzazioni più frequenti di recidiva o metastatizzazione comprendono fegato, peritoneo, linfonodi regionali, polmone e sistema nervoso centrale.

La prognosi, peggiore rispetto ad altri tumori del piccolo intestino, prevede, per pazienti sottoposti ad intervento con intento di radicalità oncologica, una sopravvivenza di circa il 50% a 5 anni (12, 18, 19) e potrà essere migliorata solo con la diagnosi precoce, ovvero sottoponendo a screening endoscopico le popolazioni a rischio, e con lo studio di protocolli di terapia adiuvante per le




Fig. 1 - Caso n. 1. Pezzo operatorio di duodenocefalo-pancreatectomia per adenocarcinoma del duodeno.

forme che vengano diagnosticate in stadio avanzato.

Case reports

Caso n. 1

S.P., femmina di 48 anni, con anamnesi negative. Da alcuni mesi comparsa di epigastralgie irradiate al dorso. L'EGDS mostrava, in corrispondenza del ginocchio duodenale inferiore, la presenza di una lesione ulcerata, sanguinante e deformante il lume. La TC addominale mostrava un ispessimento delle pareti della terza porzione duodenale.

Esperiti i comuni esami la paziente veniva sottoposta ad intervento di duodeno-cefalopancreatectomia con ricostruzione secondo Child. L'esame istologico del pezzo operatorio (Fig. 1) poneva diagnosi di adenocarcinoma duodenale, con 4 linfonodi metastatici su 21 presenti e infiltrazione del tessuto adiposo peripancreatico (p T4 N1 M0 G2).

Il decorso clinico era regolare e la paziente veniva dimessa in XIII giornata e quindi sottoposta a terapia adiuvante.

Nei due anni successivi all'intervento, la paziente ha sempre goduto di buona salute ed è rimasta libera da malattia ai controlli. In seguito però ha sviluppato una ripresa della malattia, sia a livello locale che a livello epatico, ed è deceduta a 2 anni e 10 mesi dall'intervento chirurgico.

Caso n. 2

P.F., maschio di 81 anni. Anamnesi di cardiopatia ischemica, ipertensione arteriosa ed insufficienza respiratoria. Veniva ricoverato a seguito della comparsa di sintomatologia ostruttiva, con vomito alimentare e biliare. Un digerente per os (Fig. 2) mostrava un restringimento marcato del duodeno distale; la TC addominale confermava la stenosi neoplastica della terza porzione duodenale, distalmente al ginocchio inferiore. Considerate l'età, le condizioni generali e la localizzazione distale nel duodeno si è deciso di praticare un intervento di resezione segmentaria della III-IV porzione duodenale con anastomosi manuale duodeno-digiunale.

L'esame istologico deponeva per adenocarcinoma del duodeno (pT3 Nx M0 G2). Il decorso postoperatorio si complicava con la comparsa di pancreatite acuta con ascesso peripancreatico, per il quale si rendeva necessario un reintervento con toilette e drenaggio. Il paziente veniva dimesso in XXIV giornata.

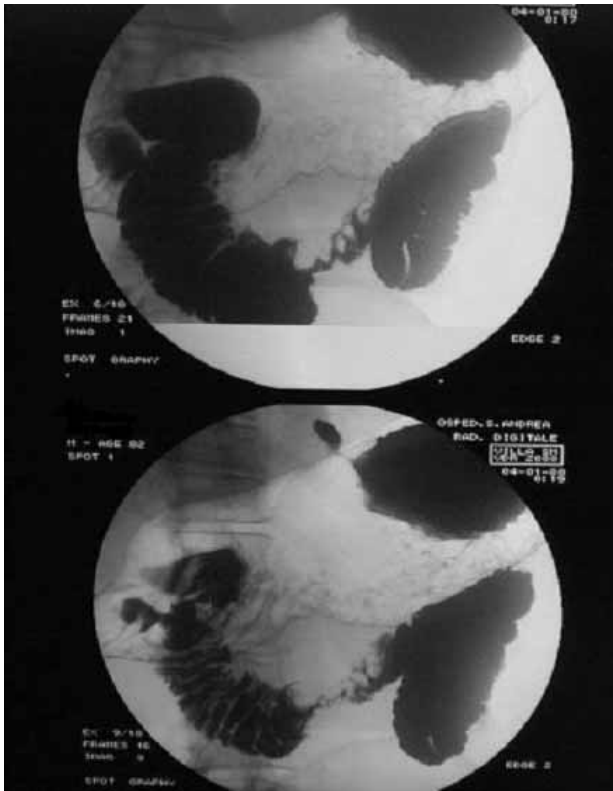


Fig. 2 - Caso n. 2. Rx digerente per os: notevole restringimento del lume del duodeno distale dovuto ad adenocarcinoma.

Non è stata prescritta terapia adiuvante. Il paziente ha sviluppato recidiva locale della malattia con carcinosi peritoneale ed è deceduto 19 mesi dopo l'intervento.

Caso n. 3

M.G., maschio di 71 anni. Anamnesi familiare di patologie cardiovascolari. Anamnesi personale di diabete mellito non insulino-dipendente, ipertensione arteriosa, gastrite e ipertrofia prostatica. Fumatore.

Ad un esame endoscopico di controllo della gastrite si dimostravano: una duodenite cronica e una "plica rilevata cribriforme, facilmente sanguinante, a livello della seconda porzione duodenale", su cui si eseguivano biopsie risultate positive per adenocarcinoma moderatamente differenziato del piccolo intestino. Il successivo iter diagnostico escludeva localizzazioni secondarie, confermando un iniziale interessamento degli strati profondi della parete duodenale.

Il paziente veniva allora sottoposto a laparotomia con endoscopia intraoperatoria. Si procedeva a duodenectomia parziale con successiva duodenoraffia trasversa in duplice strato con patch omentale, biopsia di un linfonodo retroportale e colecistectomia con colangiografia intraoperatoria.

L'esame istologico deponeva per adenocarcinoma intramucoso del duodeno (pT1 Nx M0 G2/3).

Il decorso postoperatorio è risultato regolare; in VI giornata è stato eseguito una radiografia di controllo del transito risultato nella norma.

Il paziente veniva dimesso in VIII giornata e a due anni dall'in-

tervento risulta libero da malattia e in buone condizioni generali.

Discussione

L'adenocarcinoma (ADK) primitivo del duodeno, a fronte di un trend in costante aumento, resta una patologia di raro riscontro e di conseguenza in letteratura è presente un ristretto numero di studi specifici, per lo più retrospettivi, non randomizzati, non selezionati, non uniformi e soprattutto basati su un esiguo numero di pazienti, così che non è possibile definire le correlazioni tra variabili cliniche, anatomopatologiche, terapeutiche e sopravvivenza. Ciò tende ad alimentare discussioni su quali siano i principali fattori prognostici e su quale sia il corretto approccio terapeutico.

Alcuni tra i più conosciuti fattori prognostici di altre neoplasie del tratto gastroenterico, quali l'interessamento tumorale trasmurale e linfonodale, hanno un'attendibilità controversa nell'ADK del duodeno. In alcuni studi (12, 17, 20), l'invasione trasmurale della neoplasia si è in effetti dimostrata uno tra i principali fattori prognostici negativi anche all'analisi multivariata, ma il dato non è stato confermato da altri autori (16, 19, 21). Altrettanto sorprendente è che la diffusione metastatica linfonodale per alcuni autori non costituisca un fattore prognostico sfavorevole (16, 19-22), al contrario di quanto riportato in altri studi (8, 12, 17, 23, 24) e di quanto comunemente osservato nelle neoplasie di altri distretti.

Sussistono controversie anche per il significato prognostico delle dimensioni e del grading della neoplasia (12, 20), e anche per ciò che riguarda la localizzazione a livello delle differenti porzioni duodenali. Alcuni Autori infatti riportano sopravvivenze migliori in pazienti con localizzazioni distali (III-IV porzione D3-D4) (25, 26), mentre in altri studi non vengono evidenziate differenze statisticamente significative (8, 12, 18-20), o addirittura vengono riportati dati più favorevoli per quanto riguarda la sopravvivenza di pazienti con neoplasie a sede prossimale (16, 23), riferibili al ritardo diagnostico maggiore per le localizzazioni distali, più difficili da 'studiare' endoscopicamente e quindi un maggior tasso di non operabilità.

Per quanto riguarda l'approccio terapeutico, sono confermate l'inadeguatezza della resezione transduodenale (gravata da circa il 30% di recidive locali) (12, 27), ad eccezione dei T1 e di casi selezionati di T2 (12), e la necessità di una duodeno-cefalopancreatectomia (DCP) per le neoplasie localizzate nelle prime due porzioni duodenali (8). Non sono confermate differenze di sopravvivenza statisticamente significative tra i pazienti sottoposti ad associata linfadenectomia standard vs allargata (18, 28).

Sussistono controversie per quanto riguarda invece

l'approccio terapeutico delle lesioni situate nella III e nella IV porzione duodenale e non è stato ancora definito il 'gold standard' e l'ottimale estensione della resezione. Alcuni autori ritengono che non vi siano differenze di radicalità oncologica tra DCP vs resezione segmentaria, purchè questa sia ovviamente eseguita con margini adeguati di tessuto sano (18-21, 23, 26), mentre la DCP, nonostante recenti miglioramenti, sarebbe ancora gravata da una elevata morbilità e da una certa mortalità in ambienti non strettamente specializzati.

Altri autori estendono comunque l'indicazione alla DCP a tutte le localizzazioni duodenali mirando ad un miglior controllo locale della malattia (12, 29, 30) e riservano la resezione segmentaria a pazienti ad elevato rischio o con lesioni T1 (12, 20).

È nostra opinione che anche l'anatomia del drenaggio linfatico delle porzioni distali del duodeno, rispetto alla I e alla II porzione, possa giustificare una resezione segmentaria e che una DCP per lesioni di D3 e D4 sia indicata solo in casi di carcinomi insorti su poliposi familiare e Crohn. Infatti, il drenaggio linfatico del duodeno prossimale avviene in direzione craniale, verso le arterie pancreaticoduodenali e del tripode celiaco, mentre quello delle porzioni più distali avviene verso i linfonodi dei vasi mesenterici superiori.

Bibliografia

1. Hamburger G. De ruptura intestine duodeni. Jena Ritterianis 1746.
2. Maad M, Abdul-Rahman, Mustafa M, Al-Waali, Ahmed S, Al-Naaimi. Analysis of small bowel tumors. Saudi Med J 2004; Vol. 25 (12): 1900-1905.
3. Stell D, Mayer D, Mirza D, Buckels J. Delayed Diagnosis and Lower Resection Rate of Adenocarcinoma of the Distal Duodenum. Dig Surg 2004; 21: 434-439.
4. Itoh H, Iida M, Kuroiwa S, Shigematsu a, Nakayama F. Gardner's syndrome associated with carcinoma of the duodenal bulb: report of a case. Am J Gastroenterol 1985; 80(4): 248-250.
5. Horn RC, Payne WA, Fine O. The Peutz Jeghers syndrome. Arch Pathol 1963; 76: 92-97.
6. Spigelman AD, Talbot IC, Penna C, et al. Evidence for adenoma-carcinoma sequence in the duodenum of patients with familial adenomatous polyposis. The Leeds Castle Polyposis Group (Upper Gastrointestinal Committee). J Clin Pathol 1994; 47: 709-710.
7. Persson PG, Karlen P, Bernell O, et al. Crohn's disease and cancer: a population-based cohort study. Gastroenterology 1994; 107: 1675-1679.
8. Dabaja SB, Suki D, Pro B, Bonnen M, Ajani J. Adenocarcinoma of the Small Bowel. Presentation, Prognostic Factors, and Outcome of 217 Patients. Cancer August 1, 2004/Volu-

Conclusioni

L'unico fattore prognostico universalmente riconosciuto significativo è l'operabilità della localizzazione primitiva (attualmente tra il 47 e l'87%) (12, 16-18), laddove la non resecabilità comporta tassi di sopravvivenza a tre anni estremamente bassi (3, 12, 16, 19).

La non operabilità o l'impossibilità di eseguire una resezione radicale dipendono dalla presenza di eventuali metastasi a distanza, di carcinosi peritoneale o dall'infiltrazione diretta della vena mesenterica superiore o della radice del mesentere, mentre secondo alcuni Autori (16, 19, 20, 22), a differenza del cancro del pancreas, la presenza di linfonodi metastatici non preclude un intervento a scopo curativo e una buona sopravvivenza a distanza.

Se le recidive a distanza rimangono la principale causa di decesso, dato che suggerisce un ruolo per possibili terapie adiuvanti postoperatorie, una precoce e accurata diagnosi è fondamentale per una chirurgia con intento radicale che si è confermata il principale fattore prognostico.

Una maggiore comprensione della storia naturale di questa neoplasia e, di conseguenza, indicazioni diagnostiche, terapeutiche e prognostiche più precise potranno derivare in futuro da studi su casistiche più ampie multicentriche ed eventualmente anche multinazionali.

- me 101/ Number 3: 518-526.
9. Howe JR, Karnell LH, Menck HR, Scott-Conner C. Adenocarcinoma of the Small Bowel - Review of the National Cancer Data Base 1985-1995. Cancer 1999 Dec 15; 86 (12) : 2693-2706.
10. Brucher B, Roder JD, Fink U, Stein HJ, Busch R, Siewert JR. Prognostic Factors in Resected Primary Small Bowel Tumors. Dig Surg 1998; 15: 42 - 51.
11. Adler S, Lyon D, Sullivan P. Adenocarcinoma of the small bowel: Clinical features, similarity to regional enteritis, and analysis of 338 documented cases. Am J Gastroenterol 1982; 77: 326-330.
12. Bakaeen FG, Murr MM, Sarr MG, et al. What prognostic factors are important in duodenal adenocarcinoma? Arch Surg 2000; 135: 635-642.
13. North JH, Pack MS. Malignant Tumors of the Small Intestine: A Review of 144 cases. Am Surg 2000 Jan; 66 (1): 46-51.
14. Garcia Marcilla JA, Sanchez Bueno F, Aguilar J, Parrilla-Parricio P. Primary small bowel malignant tumors. Eur J Surg Oncol 1994; 20: 630-634.
15. Baille CT, Williams A. Small bowel tumors: a diagnostic challenge. J R Coll Edinb 1994; 39: 8-12.
16. Sohn TA, Lillemoe KD, Cameron JL, et al. Adenocarcinoma of the duodenum : Factors influencing long-term survival. J Gastrointest Surg 1998; 2: 79-87.
17. Lai EC, Doty JE, Irving C, et al. Primary adenocarcinoma of

Adenocarcinoma primitivo del duodeno: tre casi clinici e considerazioni prognostico-terapeutiche

- the duodenum : Analysis of survival. *World J Surg* 1988; 12: 695-699.
18. Barnes G Jr, Romero L, Hess KR, Curley SA. Primary Adenocarcinoma of the duodenum: management and survival in 67 patients. *Ann Surg Oncol* 1994; 1: 73-78.
 19. Rose DM, Hochwald SN, Klimstra DS, et al. Primary duodenal adenocarcinoma: A ten-year experience with 79 patients. *J Am Coll Surg* 1996; 183: 89-96.
 20. Ryder NM, Ko CY, Hines OJ, Gloor B, Reber HA. Primary Duodenal Adenocarcinoma. A 40-Year Experience. *Arch Surg* 2000 Sep; 135 (9): 1070 -1075 .
 21. Rotman N, Pezet D, Fagniez PL, Cherqui D, Celicout B, Lointier P. Adenocarcinoma of the duodenum: factors influencing survival. *Br J Surg*. 1994; 81: 83-85.
 22. Pickleman J, Koelsch M, Chejfec G. Node-positive duodenal carcinoma is curable. *Arch Surg* 1997; 132: 241-244.
 23. Joesting DR, Beart RW Jr, Van Heerden JA, Weiland LH. Improving survival in adenocarcinoma of the duodenum. *Am J Surg* 1981; 141: 228-231.
 24. Kaklamanos IG, Bathe OF, Franceschi D, et al. Extent of resection in the management of duodenal adenocarcinoma. *Am J Surg* 2000; 179: 37-41.
 25. Alwmark A, Andersson A, Lasso A. Primary carcinoma of the duodenum. *Ann Surg*. 1980; 191: 13-18.
 26. Lowell JA, Rossi RL, Munson JL, Braasch JW. Primary Adenocarcinoma of the third and fourth portions of duodenum: favourable prognosis after resection. *Arch Surg*. 1992; 127: 557-560.
 27. Farnell MB, Sakorafas GH, Sarr MG et al. Villous tumors of the duodenum: reappraisal of local versus extended resection. *J Gastrointest Surg*. 2000; 4: 13-23.
 28. Yeo CJ, Cameron JL, Lillemoe KD, Sohn TA, Campbell KA, et al. Pancreaticoduodenectomy With or Without Distal Gastrectomy and Extended Retroperitoneal Lymphadenectomy for Periapillary Adenocarcinoma, Part 2 Randomized Controlled Trial Evaluating Survival, Morbidity, and Mortality. *Ann Surg* 2002 Sep; 236 (3): 355-368.
 29. Cortese AF, Cornell GN. Carcinoma of the duodenum. *Cancer* 1972; 29: 1010-1015.
 30. Moss WM, McCart PM, Juler G, Miller DR. Primary adenocarcinoma of the duodenum. *Arch Surg* 1974; 108: 805-807.
-