

Ileo biliare: diagnosi e trattamento. Case report

A. SAMMARTANO, M. FRAZZETTA, G. FURGIUELE, F. FRAZZETTA,
G. DE SIMONE, G. VETRI, G. DI GESÙ

RIASSUNTO: Ileo biliare: diagnosi e trattamento. Case report.

A. SAMMARTANO, M. FRAZZETTA, G. FURGIUELE, F. FRAZZETTA, G.
DE SIMONE, G. VETRI, G. DI GESÙ

Gli Autori presentano un caso di ileo biliare intermittente insorto per il passaggio di un grosso calcolo (oltre 4 cm di diametro) nel lume intestinale, attraverso una fistola colecistoduodenale. Viene sottolineata la peculiarità del caso clinico occorso alla loro osservazione per le caratteristiche della sintomatologia presentata dal paziente e per l'occasionalità dell'accertamento diagnostico avvenuto in corso di esame ecografico.

La malattia, di non frequente riscontro e spesso diagnosticata in corso di interventi chirurgici in urgenza per occlusione intestinale, ha oggi un più precoce riconoscimento per la diffusione delle moderne tecniche di imaging. La sintomatologia può essere intermittente e, pur presentando i segni classici della occlusione intestinale, varia a seconda della sede dell'ostruzione.

Una scelta terapeutica tempestiva endoscopica o chirurgica (open o laparoscopica) è destinata a ridurre la morbilità e la mortalità dei pazienti trattati in urgenza.

SUMMARY: Gallstone ileus: diagnosis and treatment. Case report.

A. SAMMARTANO, M. FRAZZETTA, G. FURGIUELE, F. FRAZZETTA, G.
DE SIMONE, G. VETRI, G. DI GESÙ

The authors present a case of gallstone intermittent ileus caused by the passage of a big gallstone (about 4 cm in diameter) in the intestinal lumen, through a cholecystoduodenal fistula. They emphasize the peculiarity of the case for the characteristics of symptoms and for casual diagnostic check-up with a ultrasonography.

The disease is not frequently diagnosed; today it has a safe recognition by modern imaging. The symptoms can be intermittent and, even when there are the classic signs of intestinal occlusion, the site of the occlusion is various.

With a timely endoscopic or surgical approach (open or laparoscopic) it is possible to reduce mortality of patients treated in emergency.

KEY WORDS: Ecografia - Ileo biliare - Fistola bilio-digestiva - Litiasi biliare.
Ultrasonography - Gallstone ileus - Bilioenteric fistula - Biliary lithiasis.

Introduzione

L'ileo biliare è una sindrome occlusiva meccanica causata dalla migrazione di uno o più calcoli dalle vie biliari nel lume intestinale. La prima segnalazione si è avuta da Bartholin nel 1654 e le revisioni della letteratura più recente ne hanno stimato un'incidenza pari a 30-35 casi per milione di ricoveri, circa l'1-4% di tutte le occlusioni intestinali. È più frequente nel sesso femminile per la maggiore incidenza di litiasi biliare nelle

donne. La frequenza dell'ileo biliare negli ultimi anni è andata riducendosi per la precocità della diagnosi di litiasi e grazie al perfezionamento delle tecniche diagnostiche.

La mortalità rimane tuttora elevata (15-18%) poiché questi pazienti, per la maggior parte in età avanzata, presentano frequentemente un'associazione con sindromi dismetaboliche (diabete, obesità) e cardiovascolari (ipertensione, cardiopatie) che aumentano il rischio chirurgico.

La patogenesi dell'ileo biliare è strettamente correlata alla formazione di una fistola bilio-enterica, tra colecisti o via biliare principale (VBP) ed intestino tenue o colon, alla quale segue il passaggio del calcolo nel lume enterico. Le sedi di formazione delle fistole più frequentemente riscontrate sono riportate nella Tabella 1.

TABELLA 1 - FISTOLE DI PIÙ FREQUENTE RISCONTRO.

Colecisto-duodenale	68%
Colecisto-colica	14%
Coledoco-duodenale	8%
Colecisto-gastrica	5%
Dotto epatico sinistro-duodeno	5%

La sede più frequente dell'ostruzione è a livello del ileo terminale e della valvola ileo-ciecale a causa del calibro più stretto del lume e della peristalsi meno attiva in queste sedi (1-11). Sedi meno frequenti sono l'ileo prossimale ed il digiuno, seguiti da stomaco e duodeno (sindrome di Bouveret) ed infine dal colon (12-16).

Caso clinico

Paziente di sesso maschile, di anni 74.

Anamnesi patologica remota - Ipertensione arteriosa da circa 10 anni, calcolosi della colecisti diagnosticata 8 anni prima, diabete mellito da 6 anni.

Anamnesi patologica prossima. Il paziente giunge alla nostra osservazione per una sintomatologia che a suo dire era comparsa circa 6 anni prima, caratterizzata da dolore di tipo trafittivo al mesogastrio, vomito biliare, alvo chiuso a feci e gas, di durata variabile da poche ore a 24 ore circa. Tale sintomatologia era caratterizzata da periodi d'acuzie che si alternavano a periodi di silenzio sintomatologico e nell'ultimo anno gli intervalli liberi erano divenuti sempre più brevi mentre i sintomi, quando presenti, avevano mostrato progressivamente un aumento d'intensità e durata. L'uso di farmaci antispastici, sino a sei mesi prima sufficienti a far regredire il quadro sintomatologico, non aveva più l'effetto desiderato.

Esame obiettivo locale - Al momento del ricovero: addome disteso, meteorico, moderatamente dolente alla palpazione profonda.

Gli esami ematochimici di routine rilevavano leucocitosi neutrofila ed aumento della glicemia. Rx diretta addome: "Presenza d'anse intestinali distese con alcuni livelli idro-aerei". Ecotomografia addominale: "Fegato di volume ed ecostruttura nella norma. Colecisti poco distesa, dismorfica, contenente bile densa. Vie biliari intra ed extraepatiche non dilatate. Reni nella norma. Distensione del piccolo intestino. Al quadrante addominale inferiore dx, all'interno di un'ansa ileale distesa, si visualizza una formazione litiasica di circa 4 cm di diametro" (Figg. 1 e 2). TC addome (Fig. 3): "Dilatazione di anse intestinali. Nel lume intestinale, quadrante addominale inferiore dx, si evidenzia formazione litiasica di 4 cm. Colecisti poco distesa, contenente bile densa e bolle d'aria. Fegato, milza, reni e pancreas nella norma. Colon non disteso. Assenza di raccolte fluide intraperitoneali".

Intervento chirurgico

Laparotomia esplorativa xifosottombelicale. All'esplorazione della cavità addominale notevole dilatazione delle anse ileali sino a circa 30-40 cm dalla valvola ileociecale, ove si avverte la presenza di un calcolo di grosse dimensioni ostruente il lume intestinale. Normale il calibro dell'ultima ansa ileale e di tutto il colon. La colecisti, con pareti ispessite, appare fortemente adesa al duodeno. Si procede ad enterolitotomia, estrazione del calcolo e sutura del-

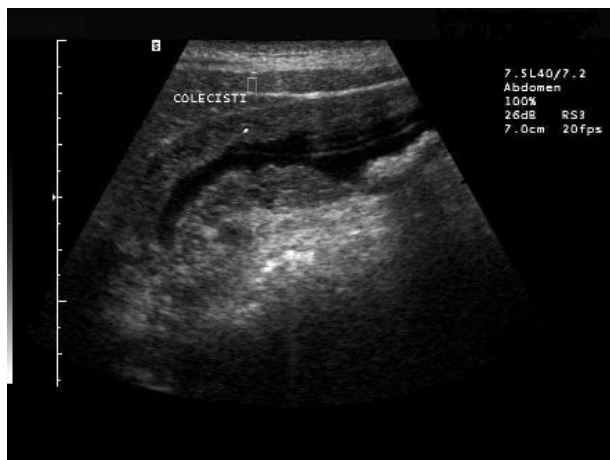


Fig. 1 - Ecotomografia: ansa ileale distesa, con calcolo di circa 4 cm incuneato.

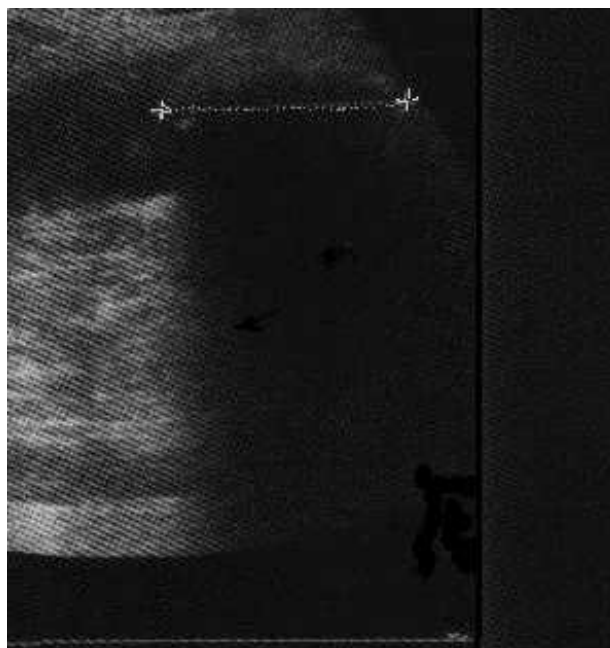


Fig. 2 - Ecotomografia: ansa ileale distesa con calcolo di circa 4 cm incuneato.

la breccia ileale. Laboriosa colecistectomia con escissione di un tramite fistoloso colecisto-duodenale e sutura del duodeno (Figg. 4 e 5).

La paziente, dopo un decorso postoperatorio esente da complicanze, è stata dimessa in VIII giornata. I controlli clinico-strumentali a sei mesi e un anno sono risultati negativi.

Discussione

La fistola bilio-digestiva, complicanza della malattia litiasica, è nella maggior parte dei casi responsabile

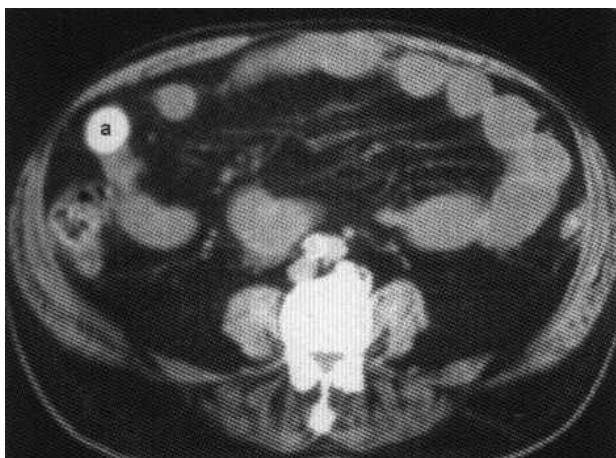


Fig. 3 - TC addome: dilatazione del tenue con evidenza di una formazione litiasica (a) nel suo lume in corrispondenza del quadrante addominale inferiore destro.

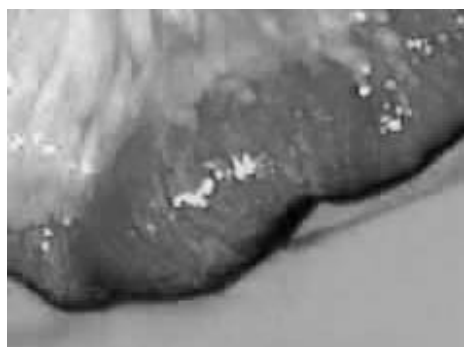

Fig. 4 - Ansa intestinale a livello del calcolo ostruente.

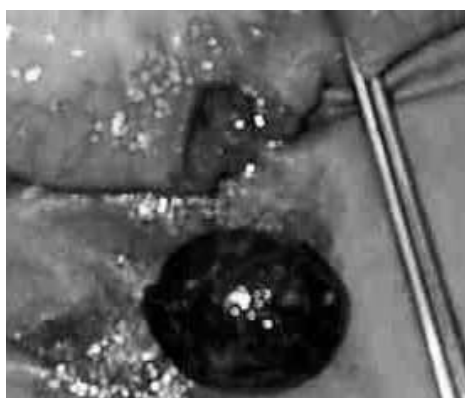

Fig. 5 - Il calcolo dopo enterotomia.

di un ileo biliare e dà segno di sé con quadri occlusivi acuti diagnosticati sempre in condizioni d'urgenza. La formazione della fistola si realizza in maniera silente o con una sintomatologia molto scarsa che può essere rappresentata da dolore addominale aspecifico in tutti i quadranti addominali e rialzo termico. La dislocazio-

ne del calcolo nell'intestino è sempre conseguenza di una fistolizzazione realizzatasi a seguito di fenomeni perforativi su base settica o da decubito.

I calcoli più piccoli possono essere eliminati spontaneamente (80%). L'aumento di volume dei calcoli per la deposizione di sali minerali (6) può creare condizioni determinanti l'occlusione di un intestino normale. L'occlusione si realizza con calcoli con diametro di almeno 2-2,5 cm (7, 8). Una volta giunto nel lume intestinale, il calcolo tende a progredire spinto dalla peristalsi sino ad arrestarsi a livello della valvola ileo-ciecale. Il quadro clinico occlusivo ripercorre tutti gli aspetti sintomatologici tipici delle occlusioni intestinali.

La diagnosi si basa su un'anamnesi positiva per coliche biliari e pregressi episodi febbrili e sul confronto tra un'ecotomografia preoperatoria che non evidenzia la presenza di calcoli ed una precedente indicativa di una litiasi biliare.

Meno tipica è la sintomatologia nelle occlusioni alte, colecisto-bulbare o colecisto-gastrica (sindrome di Bouveret). La presenza del calcolo in tali sedi è causa di una sindrome occlusiva con dolore gravativo, vomito alimentare o biliare. L'alvo rimane aperto alle feci ed ai gas.

Circa l'80% dei calcoli viene spontaneamente eliminato e solo il 20 % di essi determina ostruzione. Se l'ostruzione è parziale tali sintomi possono essere assenti (17). La sintomatologia può essere intermittente e varia a seconda della sede dell'ostruzione. L'esame obiettivo dell'addome non è patognomonico, tranne che nella fase acuta.

A prescindere dall'indiscutibile validità della raccolta dei dati clinici, la diagnostica per immagini riveste un ruolo determinante nella valutazione preoperatoria. Rigler nel 1941 descrisse i tre segni radiologici caratteristici della sindrome: pneumobilia, distensione di anse intestinali e formazione radiopaca addominale che cambia di sede col variare del decubito e del tempo. La presenza di almeno due segni è patognomonica per la diagnosi, ma è presente solo nel 40% dei pazienti ed i tre segni solo nel 10% (19-21) (Tab. 2).

Negli ultimi anni l'ecotomografia ha assunto un ruolo sempre più determinante; infatti gli ultrasuoni sono utili per la ricerca dei tre segni di Rigler e per verificare la presenza di calcoli residui nella colecisti o

TABELLA 2 - RX DIRETTA ADDOME: SEGNI PATOGNOMONICI DI ILEO BILIARE (Rigler, 1941).

- | |
|--|
| 1. Pneumobilia |
| 2. Distensione delle anse intestinali |
| 3. Livelli idro-aerei |
| 4. Formazione radiopaca mobile al variare del decubito |

nel coledoco (22-28) con una sensibilità superiore all'esame radiografico (69% contro 9%) (29). L'associazione degli ultrasuoni con l'esame radiografico dell'addome aumenta la sensibilità diagnostica (diagnosi definitiva 74%) (29). La TC è l'esame con più alta sensibilità e specificità diagnostica ed è anche utile per valutare la sede dell'ostruzione e per misurare il calcolo (5, 30, 31). La misura precisa del calcolo è importante perché calcoli di diametro inferiore a 2 cm possono essere tenuti sotto controllo in quanto facilmente eliminabili per via naturale (7, 8, 32).

Conclusioni

Nel caso occorso alla nostra osservazione la sintomatologia presentata dal paziente era riferibile agli episodi ricorrenti di subocclusione intestinale, per l'esistenza di un calcolo di circa 4 cm che, allocatosi in un

ansa ileale a circa 40 cm dalla valvola ileociecale, determinava ad intermittenza fenomeni di ostruzione del lume senza mai ostruire completamente la valvola. Il riscontro diagnostico si è avuto nel corso di un esame ecografico dell'addome in elezione e non in condizioni di emergenza/urgenza come invece si realizza nella maggior parte dei casi.

La scelta terapeutica nell'ileo biliare non può prescindere dall'intervento chirurgico in un unico tempo (18) quando il calcolo superi i 2,5 cm e prevede la enterolitotomia, l'eliminazione del tramite fistoloso e la colecistectomia, anche nei soggetti con un rischio alto (soggetti anziani, diabetici, obesi, cardiopatici) purché siano adeguatamente preparati all'intervento per ridurre la possibilità di complicanze postoperatorie.

Recentemente sono stati proposti interventi in laparoscopia (3, 35) e la litotrixxia extracorporea (36, 37). In caso di ostruzione alta il calcolo può essere rimosso per via endoscopica (38).

Bibliografia

- Di Gesù G, Leo P. Pyloric stenosis caused by biliary calculi. *Min Dietol Gastroenterol* 1977; 23(4):353-8.
- Khaira HS, Thomas DR. Gallstone emesis and ileus caused by common hepatic duct-duodenal fistula. *Br J Surg* 1994; 81:723.
- Sarli L, Pietra N, Costi R, Gobbi S. Gallstone ileus: laparoscopic-assisted enterolitotomy. *J Am Coll Surg* 1998; 186:370-371.
- Reisner RM, Cohen JR. Gallstone ileus: a review of 1001 reported cases. *Am Surg* 1994; 6:441-446.
- Seal EC, Creagh MF, Finch PJ. Gallstone ileus: a new role for abdominal computed tomography. *Postgrad Med J* 1995;71:313-315.
- Otte JB, Braeken G, Kestens PJ. Biliary ileus after cholecystectomy. Case report. *Acta Chir Belg* 1969; 68(1):63-70.
- Kasahara Y, Umemura H, Shiraha S. et al. Gallstone ileus. Review of 112 patients in the Japanese literature. *Am J Surg* 1980; 140:437-440.
- Syme RG. Management of gallstone ileus. *Can J Surg* 1989; 32:61-64.
- Stagnitti F, Mongardini M, Schillaci F, et al. Spontaneous biliary-digestive fistulae. The clinical considerations, surgical treatment and complications. *G Chir* 2000; 21(3):110-7.
- Oskam J, Heitbrink M, Eeftinck Schattenkerk M. Intermittent gallstone ileus following endoscopic biliary sphincterotomy. A case report. *Acta Chir Belg* 1993; 92:43-45.
- Foss HL, Summers JD. Intestinal obstruction from gallstones. *Ann Surg* 1942; 115:721.
- Van Hillo M, Van der Vliet JA, Wiggers T, et al. Gallstone obstruction of the intestine. An analysis of ten patients and a review of the literature. *Surgery* 1987; 101:273-276.
- Heuman R, Sjødahl R, Wetterfors J. Gallstone ileus: An analysis of 20 patients. *World J Surg* 1980; 4:595-600.
- Lobo DN, Jobling JC, Balfour TW. Gallstone ileus: diagnostic pitfalls and therapeutic successes. *J Clin Gastroenterol* 2000;30:72-76.
- Rodriguez Hermosa JI, Codina Cazador A, Girones Vila J, et al. Gallstone ileus: results of analysis of a series of 40 patients. *Gastroenterol Hepatol* 2001; 24(10):489-94.
- Clavien PA, Richon J, Burgan S, et al. Gallstone ileus. *Br J Surg* 1990 Jul;77(7):737-42.
- Lennon GM, Browne R, Watson RG, et al. Gallstone ileus following cholecystectomy and side to side choledochoduodenostomy. *Ir J Med Sci* 1990; 159:287-288.
- Abou-Saif A, Al-Kawas FH. Complications of gallstone disease: Mirizzi syndrome, cholecystocholedochal fistula, and gallstone ileus. *Am J Gastroenterol* 2002; 97(2):249-54.
- Schutte H, Bastias J, Csendes A, et al. Gallstone ileus. *Hepato-Gastroenterol* 1992; 39:562-565.
- Sapula R, Skibinski W. Gallstone ileus as a complication of cholecystolithiasis. *Surg Endosc* 2002; 16(2):360.
- Oikarinen H, Paivansalo M, Tikkakoski T, et al. Radiological findings in biliary fistula and gallstone ileus with impaction at neck of Meckel's diverticulum. *Acta Radiol* 1996; 37:917-922.
- Rickes S, Neye H, Lochs H, Wermke W. Biliary-digestive fistula with gallstone ileus—a sonographic diagnosis. *Ultraschall Med* 2000; 21(4):186-8.
- Manner M, Stickel W. Ultrasound criteria of gallstone ileus. *Chirurg* 1998 Mar;69(3):270-3.
- Lasson A, Loren I, Nilsson A, et al. Ultrasonography in gallstone ileus: a diagnostic challenge. *Eur J Surg* 1995; 161(4): 259-63.
- Davies RJ, Sandrasagra FA, Joseph AE. Case report: ultrasound in the diagnosis of gallstone ileus. *Clin Radiol* 1991; 43(4): 282-4.
- Pedersen PR, Petersen KK, Topp SW. Value of ultrasonography in the diagnosis of gallstone ileus. *Ultraschall Med* 1987; 8(3): 131-3.
- Uebel HE, Wilhelm F. Ultrasonic detection of gallstone ileus. *Rontgenblätter* 1987; 40(4):107-9.
- Walter FA, Drockur M, Heger N. Sonographic diagnosis of gallstone ileus. *Ultraschall Med* 1987; 8(3):131-3.
- Ripolles T, Miguel-Dasit A, Errando J, et al. Gallstone ileus: increased diagnostic sensitivity by combining plain film and ul-

Ileo biliare: diagnosi e trattamento. Case report

- trasound. *Abdom Imaging* 2001; 26(4):401-5.
30. Delabrousse E, Bartholomot B, Sohm O, et al. Gallstone ileus: CT findings. *Eur Radiol* 2000; 10:938-940.
 31. Coulier B, Coppens JP, Broze B. Computed tomographic diagnosis of biliary ileus. *J Belge Radiol* 1998; 81(2):75-8.
 32. Cooperman AM, Dickson ER, Remine WH. Changing concepts in the surgical treatment of gallstone ileus: A review of 15 cases with emphasis on diagnosis and treatment. *Ann Surg* 1968; 167:377-383.
 33. Rodriguez-Sanjuan JC, Casado F, Fernandez MG, et al. Cholecystectomy and fistula closure versus enterolithotomy alone in gallstone ileus. *Br J Surg* 1997, 84(5): 634-7.
 34. Bossart PA, Patterson AH, Zinite HA. Carcinoma of the gallbladder. *Am J Surg* 1962; 103:361-364.
 35. Soto DJ, Evan SJ, Kavic MS. Laparoscopic management of gallstone ileus. *JLS* 2001;5(3):279-85.
 36. Meyenberger C, Michel C, Metzger U, et al. Gallstone ileus treated extracorporeal shockwave lithotripsy. *Gastrointestinal Endosc* 1996; 43:508-511.
 37. Dumonceau J-M, Delhaye M, Cremer M. Extracorporeal shock-wave lithotripsy for gallstone ileus. *Gastrointest Endosc* 1996; 44:759.
 38. Lubbers H, Mahlke R, Lankisch PG. Gallstone ileus: endoscopic removal of a gallstone obstructing the upper jejunum. *J Intern Med* 1999;246(6):593-7.
-