

Trattamento conservativo delle fistole perianali con plug in matrice extracellulare biologica e colla di fibrina umana: esperienza preliminare

A. GUBITOSI, G. MOCCIA, F.A. MALINCONICO, G. DOCIMO, R. RUGGIERO, G. ISIDE, N. AVENIA, L. DOCIMO, F. FORONI, F. GILIO, L. SPARAVIGNA, M. AGRESTI

RIASSUNTO: Trattamento conservativo delle fistole perianali con plug in matrice extracellulare biologica e colla di fibrina umana: esperienza preliminare.

SUMMARY: Anal fistula treatment with collagenic plug and fibrin sealant. Preliminary results.

A. GUBITOSI, G. MOCCIA, F.A. MALINCONICO, G. DOCIMO, R. RUGGIERO, G. ISIDE, N. AVENIA, L. DOCIMO, F. FORONI, F. GILIO, L. SPARAVIGNA, M. AGRESTI

A. GUBITOSI, G. MOCCIA, F.A. MALINCONICO, G. DOCIMO, R. RUGGIERO, G. ISIDE, N. AVENIA, L. DOCIMO, F. FORONI, F. GILIO, L. SPARAVIGNA, M. AGRESTI

Gli Autori, sulla base di una lunga esperienza clinica con colla di fibrina umana nel campo della chirurgia generale, mettono a confronto due diverse matrici extracellulari acellularizzate (collagene) - di natura suina l'una (Surgisis®), equina l'altra (TissueDura®) - compendiate da colla di fibrina umana e applicate durante l'intervento di apposizione del plug collagenico, alcune volte in postoperatorio, per ottenere la guarigione di fistole perianali. La matrice extracellulare collagenica fornisce, secondo il rationale ipotizzato, una struttura tridimensionale ottimale per l'impianto fibroblastico e la neoangiogenesi, quindi per la "fibrotizzazione" del tragitto fistoloso con la sua conseguente chiusura. I risultati incoraggianti per le fistole transfinteriche semplici e una tecnica di facile applicazione spingono ad approfondire la ricerca su numeri statisticamente significativi.

The authors, on the basis of a long clinical experience with human fibrin glue in general surgery, compared two different extracellular matrix (collagen), Surgisis® and TissueDura®, with human fibrin glue, applied during the operation, and sometimes in postoperative, to obtain the healing of perianal fistulas. The collagenic extracellular matrix provides, according to the rationale suggested, an optimal three-dimensional structure for the fibroblastic implant and neoangiogenesis, hence for the fistula "fibrotization" and closure. The encouraging results for transphincteric fistulas and a simple and easy technique push to researchers on samples statistically significant.

KEY WORDS: Fistola perianale - Matrice extracellulare collagenica - Colla di fibrina umana.
Anal fistula - Extracellular collagenic matrix - Human fibrin sealant.

Introduzione

Il confronto scientifico sul trattamento delle fistole perianali è gravato sostanzialmente da una difficoltà classificativa legata alla frequente complessità anatomopatologica delle affezioni, nonostante la classificazione di Park; la possibilità di una discussione scientifica su dati omogenei è ulteriormente contrastata dal frequente approccio a forme recidive e plurime e dalla dif-

ficoltà di interpretare con precisione le immagini che dovrebbero essere diagnostiche, nonostante i notevoli progressi compiuti negli ultimi anni nel settore (ecodoscopia, ecografia transperineale, RM, TC) (1). L'analisi della letteratura mostra, tuttavia, un frequentissimo ricorso a tentativi conservativi, almeno in prima istanza, in ragione della complessità delle lesioni e del rischio di incontinenza da lesioni sfinteriali.

Numerosi sono i lavori sul trattamento delle fistole complesse o transfinteriche e su tutti i tipi con apposizione di collante fibrinoso (2, 5, 6, 15, 16); negli ultimi anni molti autori hanno tentato il trattamento "conservativo" anche con plug biologico (Surgisis®) di matrice extracellulare acellularizzata (3, 4). L'analisi dei risultati risulta difficoltosa, generalmente per le esiguità delle casistiche e la brevità del follow up, in una patologia dal-

l'identità estremamente variabile per eziologia, abitudini dei pazienti e tipologia di trattamento (7-12).

Il nostro studio, partendo dal rationale della riparazione tissutale basata sulla sinergia tra matrice extracellulare e colla di fibrina umana, analizza una esigua casistica di cinque pazienti trattati con plug in matrice extracellulare e colla di fibrina umana anche ripetutamente introdotta.

Pazienti e metodi

Dal gennaio 2007 al gennaio 2008, 5 pazienti sono stati trattati con apposizione di plug, in matrice extracellulare biologica di collagene suino (Surgisis®; Cook Surgical Inc.) o equino acellula-

rizzata (Tissudura®, Baxter), infiltrato con colla di fibrina umana (Tissucol®, Baxter), all'interno del tragitto fistoloso previamente individuato con specchio e deterso con perossido d'idrogeno e soluzione antibiotica. Il plug, ricavato dal rimodellamento a cono del piccolo foglio di collagene equino (TissueDura®, Baxter) o "preshaped" a forma di cono allungato suino (Surgisis®, Cook Surgical, Inc.) (Fig. 1), introdotto tramite filo guida o pinza sottile nel tramite fistoloso (Fig. 2), viene suturato all'orifizio interno cercando di chiudere lo stesso ad evitare contaminazioni fecali (Fig. 3). L'orifizio esterno viene lasciato beante ed attraverso il medesimo, con ago metallico senza punta (Duploject, Tissucol®, Baxter), che si cerca di far giungere sino all'apice del tragitto, viene infiltrata colla di fibrina (1 ml) (Fig. 4).

Cinque pazienti (tre maschi e due femmine, di età compresa tra i 30 ed i 76 anni) portatori di fistola perianale, plurirecidiva in due casi, primaria in tre, sono stati sottoposti a diagnostica fistolografica in due casi ed esame clinico intraoperatorio in tre casi. Questi ul-

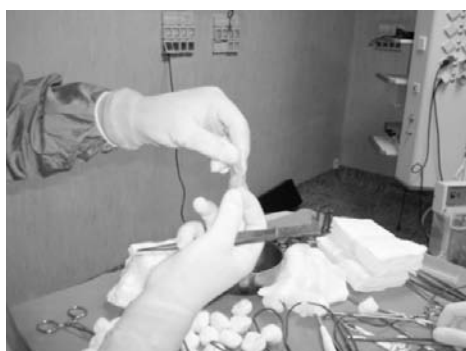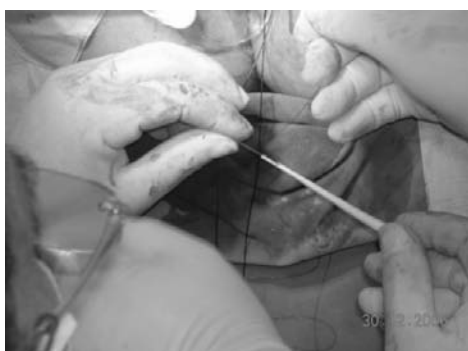


Fig. 1 - Preparazione del plug (Surgisis® a sinistra; TissueDura® a destra).

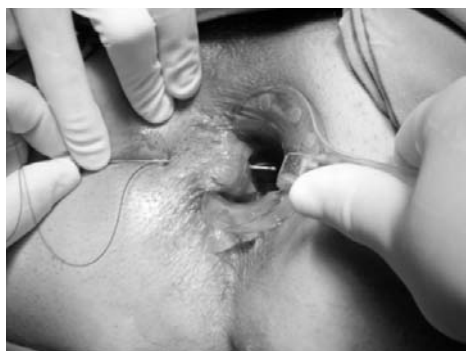
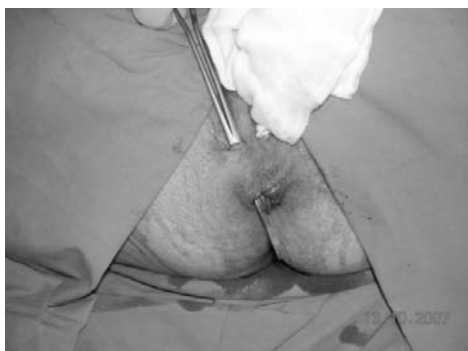
Fig. 2 - Tragitto fistoloso trans-sfinterico semplice.

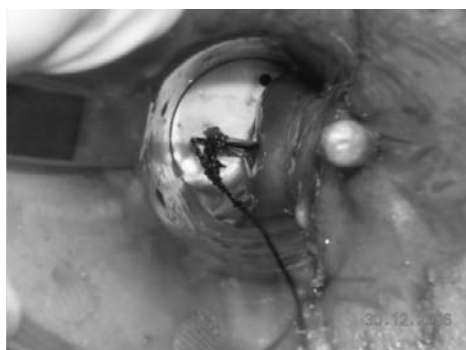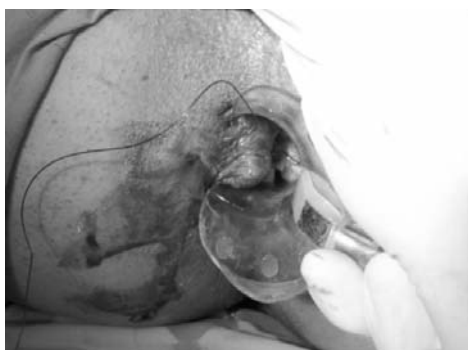


Fig. 3 - Introduzione del plug (Surgisis® a sinistra; TissueDura® a destra).

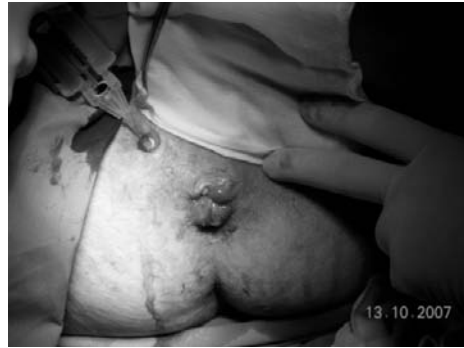
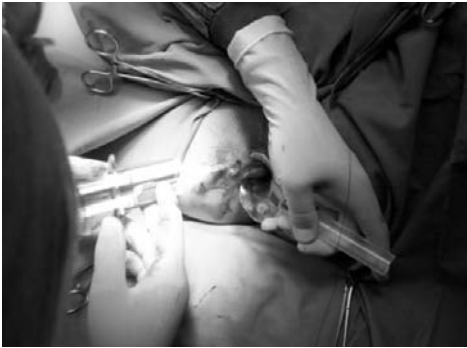
Fig. 4 - Applicazione di colla di fibrina umana.

timi erano caratterizzati da fistole transfinteriche basse; i due casi sottoposti a fistolografia erano entrambi plurirecidivi e complessi, con fistole a ferro di cavallo il primo, intersfinterica e alta l'altro. In tre casi si è usato plug di matrice suina acellularizzata (Surgisis®, Cook Surgical, Inc.), con infiltrazione di colla di fibrina in due; negli altri due casi si è introdotto plug rimodellato a cono da foglio di collagene equino (TissueDura®, Baxter: 5,6 mg/cm di fibrille di collagene equino nativo) infiltrato con colla di fibrina (Tissucol®, Baxter). Al termine dell'intervento si è apposta, nel canale anale, una falda collagenica conformata a cilindro.

Nei quattro pazienti infiltrati con Tissucol® si è ripetuta l'infiltrazione ambulatoriale di colla di fibrina a distanza di 4/7 giorni in tre casi e di 7 giorni in un caso, per 7-10 volte in due casi e per 4 volte nei restanti due. Le guarigioni complete in questo gruppo di 4 pazienti sono state due, in 20 e 30 giorni; gli altri due casi (entrambi plurirecidivi e complessi, fistole a ferro di cavallo e intersfinterica e alta) hanno recidivato con espulsione o perdita del plug nelle prime due settimane postoperatorie. Il caso trattato con solo plug, senza apposizione di Tissucol®, è giunto a guarigione completa in 10 giorni senza necessità di medicazioni ambulatoriali supplementari (Tab. 1).

Risultati

Nei cinque casi trattati abbiamo avuto tre guarigioni complete in tempi abbastanza contenuti (10, 20 e 30 giorni). I due pazienti con fistole plurirecidive e complesse hanno mostrato recidiva immediata con espulsione in un caso e perdita inavvertita del plug nell'altro. Non abbiamo avuto complicanze intraoperatorie ed in

tutti i casi si è utilizzata un'anestesia spinale (sellare in tre casi, epidurale in due). Tutti i pazienti sono stati ricoverati in regime di day surgery e sono stati dimessi in giornata operatoria in tre casi e a 24 ore negli altri due. Tutti hanno praticato antibioticoprofilassi a breve termine con ceftriaxone 2 g ev un'ora prima dell'intervento e hanno proseguito la terapia antibiotica a domicilio (ceftriaxone 1 g im/die) per 4/5 giorni.

I controlli ambulatoriali postoperatori sono stati effettuati a distanza di 4/7 giorni in tre casi e di 7 in un caso, rispettivamente per 4, 8 e 10 volte e per 4 volte applicando colla di fibrina da 1 ml o da 2 ml. Il paziente trattato senza colla di fibrina è stato sottoposto a due controlli postoperatori ambulatoriali a tre ed otto giorni, mostrando l'orifizio esterno chiuso e senza segni di flogosi già al secondo controllo, anche se alla palpazione si è apprezzato per circa un mese un cordoncino fibroso lungo la linea del precedente tragitto fistoloso, che al controllo ad un anno non era più avvertibile.

Discussione

Il trattamento chirurgico delle fistole perianali spesso rappresenta ancora una sfida per il chirurgo; ciò è da mettere in relazione con la complessità anatomica della regione piuttosto che con il ritardo diagnostico e te-

TABELLA 1 - CASISTICA PERSONALE.

Sesso, anni	Tipo fistola	Genesi	Plug	Tissucol® intraop	Tissucol® postop	Tempi Tissucol® postop	Guarigione	Follow up
M, 76	Primaria	Transfinterica bassa	Surgisis®	No	No	No	Sì, in 10 giorni	12 mesi
F, 49	Plurirecidiva	A ferro di cavallo	Surgisis®	Sì	8 volte	Ogni 4/7 giorni	No, recidiva immediata	—
M, 36	Plurirecidiva	Intersfinterica alta	Surgisis®	Sì	10 volte	Ogni 4/7 giorni	No recidiva immediata	—
F, 52	Primaria	Transfinterica bassa	TissueDura®	Sì	4 volte	Ogni 7 giorni	Sì, in 30 giorni	6 mesi
M, 30	Primaria	Transfinterica bassa	TissueDura®	Sì	4 volte	Ogni 4/7 giorni	Sì, in 20 giorni	1 mese

rapeutico derivante da remore psicologiche di una parte dei pazienti o, nel caso sia notevole, con la complessità dei tragitti fistolosi. A ciò si aggiunge il rischio di lesioni sfinteriali con conseguente incontinenza fecale, per avere una “diabolica” associazione causa di insuccessi. Queste motivazioni sono probabilmente alla base, nelle ultime decadi, del tentativo di curare con metodo “conservativo”, almeno in prima istanza, alcune tipologie di fistole perianali (7-12, 16). Le evidenze scientifiche sembrano dimostrare risultati incoraggianti, ma non completi (5).

La letteratura sul trattamento delle fistole perianali con colla di fibrina è estesa, ma non offre risultati univoci né completamente soddisfacenti. Più recentemente si è effettuata una serie di esperienze abbastanza incoraggianti con l'uso di plug collagenici (matrice extracellulare acellularizzata) (3, 4). Il nostro parere è che le due metodiche vadano integrate, ovvero che si usi un plug collagenico acellularizzato integrato e sinergizzato dallo stimolo fibrotizzante della colla di fibrina che, come noto, gioca un ruolo importante nello stimolare neoangiogenesi e chemiotassi fibroblastica, attraverso fattori di crescita. La colla di fibrina, infatti, mimando l'attività fisiologica esclusiva della struttura fibrillare del coagulo di fibrina, esplica un ruolo aggiuntivo di tipo rigenerativo, fungendo da impalcatura di sostegno nei confronti della componente cellulare - endoteliale, epiteliale e fibroblastica - di cui favorisce accrescimento, proliferazione e migrazione nel contesto della lesione, con conseguente effetto neoangiogenetico, riepitelizzante (13, 14) e riparativo, ristrutturante la matrice

connettivale danneggiata o deficitaria (15). A proposito di matrice connettivale danneggiata dalla lesione fistolosa, la possibilità di ovviare con l'introduzione dall'esterno di un plug - come descritto - rappresenta, a nostro avviso, un punto cardine della metodica in oggetto. Il plug di matrice extracellulare costituisce l'impalcatura di sostegno tridimensionale ove i fibroblasti, richiamati e stimolati nella crescita dai fattori tissutali, piastrinici e derivanti dalla colla di fibrina apposta, trovano il giusto “terreno” per una rapida azione fibrotizzante e neoangiogenetica, potenziando e velocizzando il processo di guarigione della lesione fistolosa. Va sottolineata la semplicità metodologica delle applicazioni ambulatoriali di colla di fibrina, nella nostra esperienza in numero da 4 a 10 con cadenza bisettimanale/settimanale, fatto che, unito ad un intervento rapido e effettuabile in ricovero giornaliero, produce un'ottima compliance da parte dei pazienti. Circa le fistole complesse (a ferro di cavallo, intersfinteriche alte, a tragitto plurimo, etc.), risulta evidente ed ovvio che, essendo più difficile o a volte impossibile riempire adeguatamente tutto o tutti i tramiti con i presidi biologici di cui sopra (plug, colla di fibrina), il metodo può risultare non efficace, come è accaduto nella nostra esperienza in due casi per i quali si è dovuto ricorrere a chirurgia tradizionale (messa a piatto, setone).

Il nostro iniziale studio non modifica le evidenze letterarie, data la esiguità della casistica, ma offre spunti interessanti ed incoraggianti per proseguire la ricerca di un trattamento conservativo potenzialmente applicabile a tutte le forme di fistola perianale.

Bibliografia

1. Maconi G, Greco S, Ardizzone S, Radice E, Sampietro GM, Bianchi Porro G. L'ecografia transperineale nella diagnosi delle fistole perianali, anovulari e rettovaginali nella malattia di Crohn. XVII Congresso Nazionale SIUMB - Roma 12-16 Novembre 2005.
2. Greco VJ, Mancini S, Rinaldi M, Pulvirenti D'Urso A, Arcanà F, Tricomi N, La Torre F, Infantino A, Altomare DF. Studio multicentrico prospettico randomizzato sul trattamento delle fistole anali transsfinteriche con setole versus tissucol. II Congresso Nazionale della Società Italiana di Chirurgia ColoRettaile - Verona 15/17 ottobre 2007.
3. van Koperen PJ, D'Hoore A, Wolthuis AM, Bemelman WA, Slors JF. Anal fistula plug for closure of difficult anorectal fistula: a prospective study. *Dis Colon Rectum*. 2007; 50(12):2168-72.
4. Johnson EK, Gaw JU, Armstrong DN. Efficacy of anal fistula plug vs. fibrin glue in closure of anorectal fistulas. *Dis Colon Rectum*. 2006;49(3):371-6.
5. Loungnarath R, Dietz DW, Mutch MG, Birnbaum EH, Kodner IJ, Fleshman JW. Fibrin glue treatment of complex anal fistulas has low success rate. *Dis Colon Rectum*. 2004;47(4):432-6.
6. Sentovich SM. Fibrin glue for anal fistulas: long-term results. *Dis Colon Rectum*. 2003;46(4):498-502.
7. Lindsey I, Smilgin-Humphreys MM, Cunningham C, Mortensen NJ, George BD. A randomized, controlled trial of fibrin glue vs. conventional treatment for anal fistula. *Dis Colon Rectum*. 2002;45(12):1608-15.
8. Tyler KM, Aarons CB, Sentovich SM. Successful sphincter-sparing surgery for all anal fistulas. *Dis Colon Rectum*. 2007;50(10):1535-9.
9. Sentovich SM. Fibrin glue for all anal fistulas. *J Gastrointest Surg*. 2001;5(2):158-61.
10. Park JJ, Cintron JR, Orsay CP, Pearl RK, Nelson RL, Sone J, Song R, Abcarian H. Repair of chronic anorectal fistulae using commercial fibrin sealant. *Arch Surg*. 2000;135(2):166-9.
11. Hammond TM, Grahm MF, Lunniss PJ. Fibrin glue in the management of anal fistulae. *Colorectal Dis*. 2004;6(5):308-19.
12. Swinscoe MT, Ventakasubramaniam AK, Jayne DG. Fibrin glue for fistula-in-ano: the evidence reviewed. *Tech Coloproctol*. 2005;9(2):89-94. Epub 2005 Jul 8.
13. Donaldson DJ, Maham JT, Smith CN. New epidermal cell mi-

- gration over collagen fibronectin involves different mechanisms. *J Cell Sci* 1988; 90, 325-330.
14. Stemberger A, Altmeyen J, Bader F, Calatzis A. Characterization of biomaterial for tissue repair. *Biological Matrices and Reconstruction*. Springer Ed. 1998.
 15. Holch M, Biewener A, Thermann H, Zwipp H. The role of fibrin glue as provisional matrix. *Biological Matrices and Reconstruction*. Springer Ed. 1998.
 16. Buchanan GN, Bartram CI, Phillips RKS, Gould SWT, Halligan S, Rockall TA, Sibbons P, Cohen RG. Efficacy of fibrin sealant in the management of complex anal fistula. *Dis Colon Rectum*. 2003;46(9):1167-74.
-