

## Trattamento chirurgico della sindrome da ostruita defecazione correlata alla presenza di hedrocele. Nostra esperienza

M. MONGARDINI, A. COLA, R.P. IACHETTA, M. GIOFRÈ, M. KARPATHIOTAKIS,  
A. MATURO, F. CUSTURERI

**RIASSUNTO:** Trattamento chirurgico della sindrome da ostruita defecazione correlata alla presenza di hedrocele. Nostra esperienza.

M. MONGARDINI, A. COLA, R.P. IACHETTA, M. GIOFRÈ,  
M. KARPATHIOTAKIS, A. MATURO, F. CUSTURERI

*L'hidrocele, variante della rara ernia perineale posteriore, si fa strada attraverso un difetto del setto retto-genitale. Riportiamo due casi di sindrome da ostruita defecazione (SOD), correlata alla presenza di hedrocele, chirurgicamente trattati con successo per via transanale con assistenza videolaparoscopica.*

**SUMMARY:** Treatment of obstructive defecation syndrome related to hedrocele. Our experience.

M. MONGARDINI, A. COLA, R.P. IACHETTA, M. GIOFRÈ,  
M. KARPATHIOTAKIS, A. MATURO, F. CUSTURERI

*Hidrocele represents an unusual variant of the rare posterior perineal hernia and results from a defect in the rectogenital septum. We report two cases of obstructive defecation syndrome (ODS) related to presence of hedrocele successfully treated by laparoscopy-assisted transanal surgery.*

**KEY WORDS:** Hedrocele - Sindrome da ostruita defecazione - Chirurgia transanale - Laparoscopia.  
Hidrocele - Obstructed defecation syndrome - Transanal surgery - Laparoscopy.

### Introduzione

Hidrocele deriva dal greco *hedros*, che significa ano, e *kele*, che significa ernia; letteralmente si tratta quindi di un'ernia anale. È una variante della rara ernia perineale posteriore che si fa strada attraverso un difetto del setto retto-genitale: di fatto, "... il cul di sacco peritoneale retro-uterino, anziché erniarsi in avanti verso la vagina o anziché continuare nella sua primitiva direzione, fra la vagina anteriormente e il retto posteriormente, può spingersi all'indietro 'attraverso l'ano' a guisa di una formazione poliposa" (1) (Figg. 1 e 2).

Comunemente l'hidrocele si identifica con l'ernia posteriore del Douglas. La patologia è di riscontro estremamente raro, resta per lo più misconosciuta, quando non venga impropriamente etichettata, come non di rado accade, con diagnosi generica di enterocoele.

Riportiamo due casi di Sindrome da Ostruita Defecazione (SOD) correlata alla presenza di hedrocele, trattati chirurgicamente per via trans-anale con assistenza videolaparoscopica.

### Casistica clinica

#### Caso n.1

B.R., 77 anni, sesso femminile, giungeva alla nostra osservazione, dopo varie visite specialistiche, per la persistenza da circa cinque anni di una sintomatologia ingravescente, caratterizzata da stipsi severa, come da SOD, e intenso bruciore ano-rettale.

In particolare, la paziente riferiva: una sensazione di ostacolo all'evacuazione in oltre il 25% delle defecazioni, il tempo per singola defecazione superiore alla norma con necessità di 'digitazioni', una sensazione di evacuazione incompleta in almeno il 25% delle defecazioni, e la necessità, anche in presenza di stimolo adeguato, di forzare l'evacuazione incrementando la pressione del torchio addominale.

In anamnesi si rilevavano una gravidanza a termine con parto cesareo, isteroannessetomia per fibroma e utero bipartito, ureteronefrectomia sinistra per carcinoma a basso grado di differenziazione dell'urettere. Previa diagnosi defecografica di rettocele di III grado e intussuscezione del retto superiore, la paziente era stata sottoposta un anno prima a prolassectomia secondo Longo (PPH - *Procedure for Prolapse Haemorrhoids*) senza trarne alcun giovamento.

"Sapienza" Università di Roma  
Dipartimento Scienze Chirurgiche  
UOC Chirurgia Generale  
(Direttore: Prof. F. Custureri)

© Copyright 2010, CIC Edizioni Internazionali, Roma

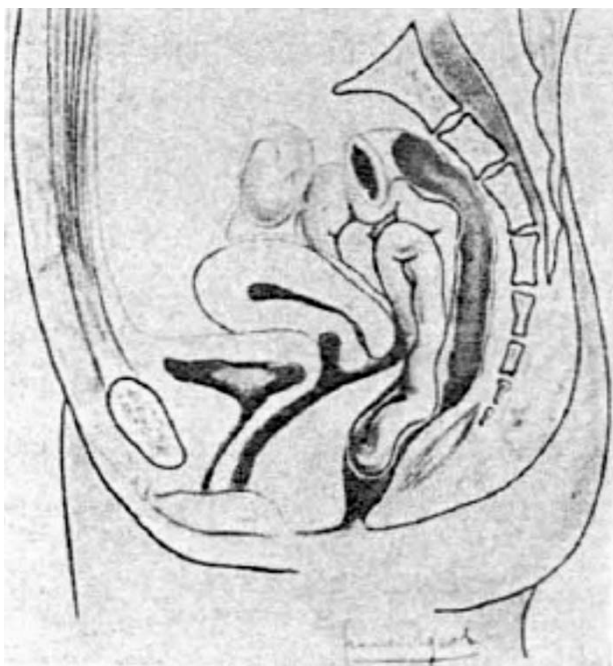


Fig. 1 - Hedrocele - Schema anatomico.

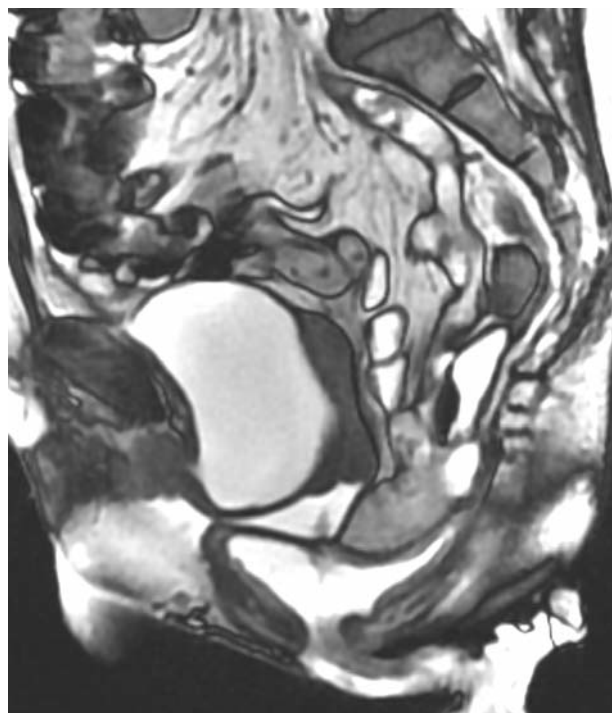


Fig. 3 - Caso n. 2 - Defecorisonanza magnetica dinamica preoperatoria (vedi testo).

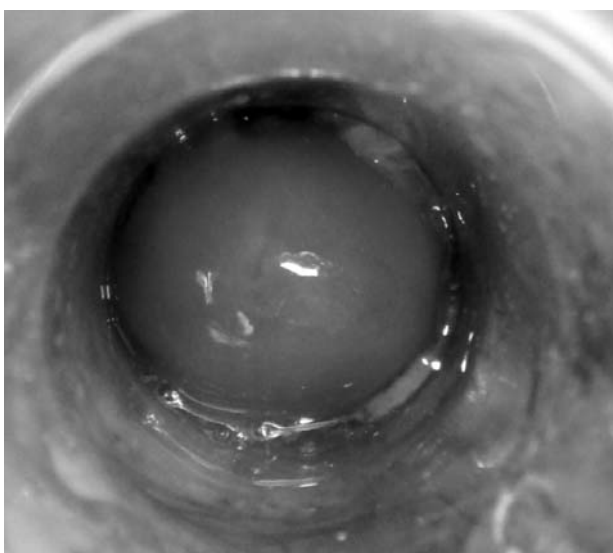


Fig. 2 - Hedrocele - Visione anoscopica.

Durante l'attuale ricovero la paziente era sottoposta a pancolonoscopia con diagnosi di diverticolosi del sigma. Una defecografia di controllo evidenziava la presenza di angolo ano-rettale sopra i limiti della norma (70-110 gradi) con modesta riduzione dopo contrazione, oltre a intussuscezione retto-rettale di III grado, modesto rettocele anteriore ed hedrocele. Dopo accurata valutazione clinica dello stato locale, si eseguiva una videoproctoscopia digitale che evidenziava, al ponzamento, un lume rettale occupato da una tumefazione erniaria, in corrispondenza della parete anteriore del retto come per hedrocele; la retrazione dell'anoscopio 'trascinava' all'esterno la tumefazione erniaria.

Si poneva quindi diagnosi di prolasso rettale interno recidivo associato ad hedrocele con SOD. La defecorisonanza magnetica dinamica confermava la diagnosi e confortava le indicazioni all'intervento chirurgico videolaparoscopico di correzione per via transanale del prolasso rettale 'interno' (STARR - Stapled Trans Anal Rectal Resection) utilizzando una suturatrice meccanica Contour Transtar.

#### Caso n. 2

R.R., 60 anni, sesso femminile, giungeva alla nostra osservazione per insorgenza, circa 6 mesi prima, di stipsi ostinata ingravescente come da SOD. In anamnesi asportazione di cisti ovarica destra ed appendicectomia, oltre a due parti spontanei. Portava in visione defecografia che evidenziava la presenza di prolasso rettale ed 'enterocele'. Eseguiva, inoltre, defecorisonanza magnetica dinamica (Fig. 3) che evidenziava, a riposo, "regolare posizione del pavimento vescicale, della giunzione ano-rettale e della volta vaginale rispetto alla linea pubo-coccigea con regolare angolo ano-rettale e buona funzionalità del muscolo pubo-rettale nelle fasi di contrazione, ponzamento, evacuazione e ... , in fase espulsiva, la presenza di rettocele anteriore di circa 4 cm, enterocele, prolasso uterino di circa 2,5 cm, cistocele di circa 3,5 cm con discesa del pavimento vescicale al di sotto del piano dell'uretra (kinking vescico-ureterale) ed hedrocele con abnorme discesa della giunzione ano-rettale rispetto alla linea pubo-coccigea di circa 7,5 cm. Incompleto svuotamento rettale dopo massimo sforzo defecatorio". Tali reperti si riducevano spontaneamente al termine dell'evacuazione con ritorno ai valori a riposo.

Dopo accurata valutazione clinica dello stato locale, si eseguiva anoscopia che evidenziava al ponzamento "tendenza del retto ad ostruire l'anoscopia con morfologia tipica del prolasso rettale interno a tutto spessore, rendendo impossibile la completa visualizzazione del lume rettale". Si poneva diagnosi di SOD da prolasso rettale a tutto spessore, hedrocele ed enterocele consensuale con indicazione all'intervento chirurgico videolaparoscopico di correzione per via transanale del prolasso rettale interno con suturatrice meccanica Contour Transtar.

L'assistenza videolaparoscopica consente di verificare con certezza

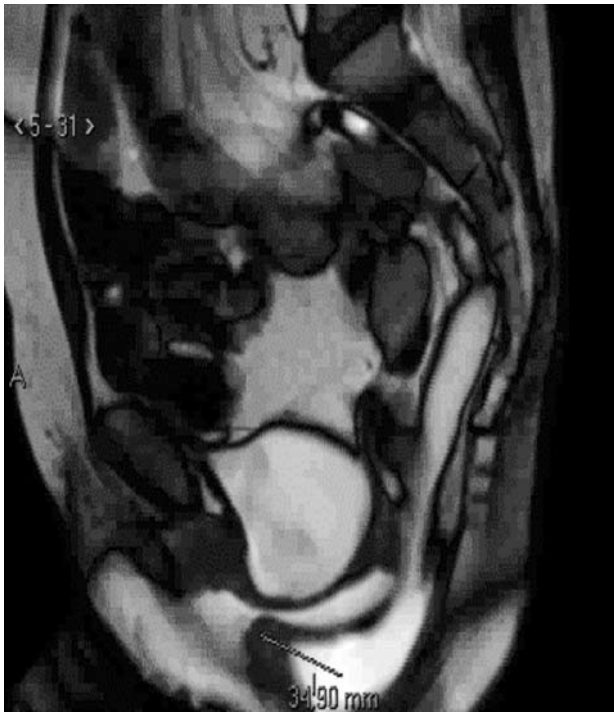

Fig. 4 - Caso n.2 - Defecorisonanza magnetica dinamica. Il controllo a 12 mesi conferma la correzione del prolasso rettale e la scomparsa dell'hydrocele.

la completa liberazione del Douglas dalle anse intestinali in esso impegnate, evitando lesioni iatrogeniche, oltre ad assicurare il contemporaneo controllo visivo del lume ano-rettale e della parete posteriore della vagina. La tecnica da noi utilizzata ha consentito, inoltre, un'adeguata 'chiusura' del cavo di Douglas con corretto posizionamento della sutura nel primo caso. Nel secondo caso, per la particolare lassità e fragilità dei tessuti, si è preferito evitare l'obliterazione del cavo di Douglas.

Dopo regolare decorso post-operatorio, entrambe le malate tornavano gradualmente alle loro attività quotidiane e ad una soddisfacente defecazione, come riferito ai controlli postoperatori eseguiti a una settimana, quindici giorni, un mese, tre mesi e sei mesi. La seconda paziente, nella quale non si era ritenuto opportuno procedere ad oblitterazione del Douglas, si è inoltre già sottoposta alla programmata defecorisonanza magnetica dinamica di controllo a 12 mesi dall'intervento, che ha confermato la correzione del prolasso rettale interno e la scomparsa dell'hydrocele anche sotto massimo pompamento (Fig. 4).

## Discussione<sup>1</sup>

L'hydrocele è una variante della rara ernia perineale posteriore che si fa strada attraverso un difetto del setto retto-genitale. Lo spazio retto-genitale nella donna è

essenzialmente costituito dallo spazio retto-uterino e, più precisamente, dal peritoneo del cul di sacco peritoneale del Douglas che lo riveste. Nella genesi delle ernie del Douglas fondamentale è il ruolo del setto retto-genitale, più propriamente denominato nella donna setto retto-vaginale, che ha rapporti embriologici stretti con lo sfondato peritoneale soprastante. Il primo importante contributo alla conoscenza dell'anatomia dello spazio retto-genitale fu fornito nel 1836 da Denonvilliers, che studiò nell'uomo il tessuto fra la vescica e il retto, identificando la famosa "fascia di Denonvilliers". Nel 1899 Cunéo e Veau pubblicarono i loro studi embriologici sul cul di sacco del Douglas e lo spazio retto-genitale, arrivando a conclusioni che si possono ritenere tuttora valide: essi dimostrarono che il setto retto-genitale è di derivazione peritoneale e che risulta dalla fusione, durante lo sviluppo embriologico, del foglietto ventrale con il foglietto dorsale del cavo peritoneale, e che si estende in basso, nei primi stadi di sviluppo, fino al pavimento pelvico. Al contrario di questi Autori, Wesson nel 1922 sosteneva, sempre sulla base di studi embriologici, che il setto retto-genitale è di natura puramente fasciale, e più recentemente (1940) anche Curtis, Anson e Beaton hanno concluso che lo spazio compreso fra vagina e retto è occupato da "tessuto connettivo lasso" contenuto fra la fascia vaginale anteriormente e la fascia rettale posteriormente. Lavori più recenti di Tobin e Benjamin (1945), però, hanno confermato i risultati delle ricerche di Cunéo e Veau.

Kirk (1947) ha osservato che inizialmente nel feto il setto uro-rettale è costituito da mesoderma solido, che in seguito diventa cavo per l'estendersi in esso della cavità celomatica; egli stabilì che alla nascita la tasca spesso si estende in basso fino a livello del piano perineale, e che più tardi si oblitera per la fusione delle pareti peritoneali del sacco. Naturalmente il processo di fusione può variare alquanto nella sua estensione da soggetto a soggetto. Anche le accurate ricerche compiute da Uhlenhuth, Wolfe, Smith e Middleton (1948), mediante meticolose dissezioni necroscopiche di adulti, bambini e feti, hanno confermato le primitive vedute degli Autori francesi giungendo alle seguenti conclusioni: nel feto, in molti casi, il cul di sacco peritoneale si estende in basso fino a livello del piano perineale, e mano a mano che il feto si avvicina al termine della gravidanza si verifica una graduale fusione della parete ventrale con la parete dorsale della tasca peritoneale, fusione che comincia dall'estremità caudale della tasca. L'estensione di questo processo oblitterante è variabile: sono stati, infatti, osservati tutti i diversi gradi, dalla completa mancanza della fusione fino al reperto normale, e ciò spiega naturalmente la variabilità individuale della profondità del cul di sacco del Douglas. Nel feto e nel bambino una leggera pressione sul fondo della tasca può riaprire le pareti 'collabite' del sacco, e nella maggioranza

<sup>1</sup> Per le referenze bibliografiche non espressamente indicate degli Autori citati si rimanda al testo fondamentale di Lenzi E. *Lernia vaginale del Douglas o elitrocele*. Napoli 1995 (ref. 1).

degli adulti si è potuto dimostrare che il setto retto-vaginale non è altro che l'esito di questo processo di fusione. Il limite prossimale della fusione è spesso visibile per una cicatrice situata al limite inferiore della tasca, evidente quando si osservi il cul di sacco 'dall'alto'. Il setto è strettamente aderente alla fascia vaginale dorsale, mentre è unito alla fascia pre-rettale soltanto da fasci di tessuto connettivo lasso. Nella via di accesso dal basso allo spazio retto-vaginale, comunemente utilizzata, il setto peritoneale è costantemente adeso alla vagina e, sul lato ventrale dello spazio, appare come una membrana di un colorito verde-giallastro; in alcuni soggetti il setto è mancante, in altri è perforato o consta soltanto di fasci connettivali separati, ma nel maggior numero dei casi esso è costituito da un sepimento trasversale membranoso disposto fra retto e organi urogenitali, in aggiunta e indipendentemente dai rivestimenti dei visceri contigui.

Kuhn e Hollyock (1982) hanno studiato l'anatomia del cavo e del setto retto-vaginale, anche per accertare l'effetto del parto sulle loro dimensioni: ebbene, secondo i loro studi, né il parto, né il prolasso altererebbero la profondità del cavo del Douglas, mentre la parità sembrerebbe associata ad un aumento in lunghezza del setto retto-vaginale; concludono che non c'è rapporto fra profondità della tasca retto-vaginale e presenza di un enterocele. Le formazioni anatomiche direttamente interessate nell'ernia del Douglas sono rappresentate: dal diaframma pelvico, dai legamenti utero-sacrali, dal peritoneo del cavo del Douglas e dal setto retto-vaginale sottostante. Attraverso il diaframma pelvico diverse possono essere le porte erniarie che consentono la erniazione di visceri addominali. Comunemente la protrusione avviene attraverso le pareti vaginali e, successivamente, attraverso l'ostio vulvo-vaginale, ma talvolta il sacco peritoneale del cavo del Douglas può protrudere in un altro canale preformato, e cioè il retto, mentre in qualche raro caso trova addirittura la possibilità di crearsi una strada nel setto interposto tra l'ostio vulvare e l'ano.

Bernard nel 1946, nell'*Encyclopédie Médico-Chirurgicale*, definisce come ernie perineali quelle che attraversano il perineo, e con tale definizione esclude quindi da questa categoria le ernie ischiatiche che fuoriescono per il grande forame ischiatico, le ernie otturatorie che passano per il canale sotto-pubico e le ernie labiali anteriori, che sono delle ernie inguinali. Considera poi i punti deboli del pavimento pelvico e distingue: punti deboli laterali, costituiti da spazi esistenti fra il muscolo elevatore dell'ano e il muscolo ischio-coccigeo e fra questo e il coccige, nonché, in particolari condizioni d'insufficienza muscolare, fra gli stessi fasci dell'elevatore dell'ano; punti deboli mediani, situati nello spazio compreso fra il bordo interno dei due elevatori, spazio attraversato nella donna dall'uretra, dalla vagina e

dal retto. Questa distinzione permette all'Autore di dividere le ernie perineali in ernie laterali ed ernie mediane. Le prime si fanno strada nella fossa ischio-rettale e possono dirigersi in avanti o indietro costituendo rispettivamente le ernie perineali anteriori e le ernie perineali posteriori, praticamente separate le une dalle altre dalla linea bi ischiatica: le anteriori sono chiamate anche ernie posteriori delle grandi labbra o ernie vagino-labiali, mentre le posteriori fanno salienza ai lati dell'ano, e talvolta sporgono sul contorno dell'orifizio anale.

Le ernie mediane sono anch'esse classificate nel capitolo delle ernie perineali, ma devono essere giustamente considerate, secondo l'Autore, come una categoria tutta speciale di ernie in quanto hanno una costituzione anatomica e un tragitto peculiari e si correggono mediante interventi particolari. Esse comprendono l'elitrocele, o ernia che si fa strada attraverso la vagina, e l'hedrocele o ernia che si fa strada attraverso l'ano-retto.

Frequentemente giungono alla nostra osservazione pazienti che presentano sintomatologia da ostruita defecazione con necessità di correzione chirurgica di un prolasso rettale interno. Nella maggioranza dei casi lo studio pre-operatorio clinico e strumentale evidenzia la presenza di intussuscezione retto-rettale di vario grado, rettocele anteriore, prolasso dell'utero, cistocele, discesa del piano perineale, enterocele o elitrocele, più frequentemente in pazienti precedentemente sottoposte ad interventi ginecologici demolitivi. Molto raramente, invece, si osservano casi di pazienti affetti da SOD correlata alla presenza di un hedrocele. Tale possibilità va sempre presa in considerazione e ricercata clinicamente e con varie tecniche di diagnostica per immagini quali defecografia e defeco-risonanza magnetica. La mancata o non corretta diagnosi di hedrocele può causare aggravamento dei disturbi funzionali e della costipazione. Inoltre, in seguito all'esecuzione sempre più frequente di interventi di correzione del prolasso rettale per via trans-anoale, può essere causa di un errato trattamento chirurgico con incremento del rischio di lesioni iatrogeniche vaginali, rettali, delle anse intestinali o di altri organi vicini con possibilità di complicanze emorragiche, stenosi, dolore addomino-pelvico persistente, fistole, ecc., oltre a scadimento delle condizioni psicosofiche e della qualità di vita dei soggetti affetti.

Da una revisione della letteratura è in effetti emerso, probabilmente per la rarità dell'hedrocele, la mancanza di una standardizzazione del trattamento chirurgico più appropriato in presenza di hedrocele, delle indicazioni specifiche al trattamento stesso, delle correlazioni tra hedrocele e prolapsi rettali e/o genitali e relativa sindrome da ostruzione terminale. In particolare, nei pochi lavori dedicati non c'è accordo sull'utilità dell'obliterazione o meno del Douglas (2-6).

## Conclusioni

L'edrocele rappresenta una rara patologia spesso coesistente o conseguente al prolasso rettale o al prolasso genitale. Può essere completamente asintomatico ma, talvolta, può aggravare una sindrome da ostruita defecazione causata dal prolasso rettale stesso. Purtroppo solo da poco tempo, grazie al perfezionamento delle metodiche di studio (defecoRMN, cinedefecografia tradizionale, ecografia 3D, ecc.), è migliorata la diagnostica e, se il radiologo è sufficientemente esperto, è possibile uno studio corretto della patologia con tutte le sue implicazioni funzionali.

È comunque sempre indispensabile considerare la pos-

sibile presenza di edrocele che, a differenza dell'elitrocele - comunemente indicato dai radiologi con il termine di enteroccele e distinto dal chirurgo in stabile o dinamico - l'edrocele è quasi sempre stabile, e comunque 'imprevedibile' per i suoi peculiari rapporti anatomici. In presenza di edrocele, prima di effettuare qualsivoglia intervento resettivo per via perineale è bene optare per un accesso che consenta un controllo diretto e sicuro del campo operatorio, preferibilmente in laparoscopia.

In merito, infine, alla oblitterazione del Douglas, riteniamo la si possa evitare nei casi di ernie posteriori di piccole dimensioni. Nel caso di porte erniarie di maggiori dimensioni, con 'impegno' del sigma e/o di anse del tenue, l'oblitterazione del Douglas è indispensabile.

## Bibliografia

1. Lenzi E. L'ernia vaginale del Douglas o elitrocele. Napoli 1995.
2. Maull KI, Fleishman HA. Hedrocele: report of a case and review of the literature. *Dis Colon Rectum* 1978; 3: 107-109.
3. Berman L, Aversa J, Abir F, Longo WE. Management of disorders of the posterior pelvic floor. *Yale J Biol Med* 2005; 78: 209-218.
4. Gonzalez BS, Vilanova JC, Carreira IL, Gracia-Figueiras R, Gonzales PG, Ortiz-Teran L. Perineal hernia. *Emerg Radiol* 2009; 16: 395-398.
5. Takahashi T, Yamana T, Sahara R, Iwadare J. Enteroccele: what is the clinical implication? *Dis Colon Rectum* 2006; 49: S75-S81.
6. Angadi DS, Jagasia N, Fairbrother BJ, Rampaul R. Conservative management of perineal hernia. *Hernia* 2007; 11: 205.