

## Diagnosi di mucocele appendicolare gigante in corso di laparotomia per addome acuto. Caso clinico e revisione della letteratura

P. CAIAZZO, A. COMENTALE, B. RAMPONE, P. DI LASCIO, A. MORLINO,  
M. PASTORE, G. DEL VECCHIO, P. R. TRAMUTOLI

**RIASSUNTO:** Diagnosi di mucocele appendicolare gigante in corso di laparotomia per addome acuto. Caso clinico e revisione della letteratura.

P. CAIAZZO, A. COMENTALE, B. RAMPONE, P. DI LASCIO,  
A. MORLINO, M. PASTORE, G. DEL VECCHIO, P. R. TRAMUTOLI

*Gli Autori descrivono un caso clinico di mucocele appendicolare gigante secondario a tumore mucinoso dell'appendice, diagnosticato in corso di laparotomia per addome acuto. Con una revisione della letteratura evidenziano la singolare presentazione della neoplasia con complicanza acuta da rottura della parete appendicolare e le conseguenti difficoltà diagnostiche e gestionali dell'approccio in emergenza.*

**SUMMARY:** Giant appendiceal mucocele during laparotomy for acute abdomen. Report of a case and brief review.

P. CAIAZZO, A. COMENTALE, B. RAMPONE, P. DI LASCIO,  
A. MORLINO, M. PASTORE, G. DEL VECCHIO, P. R. TRAMUTOLI

*The Authors describe a case of giant appendiceal mucocele, secondary to a mucinous neoplasm of the appendix, diagnosed during laparotomy for acute abdomen. By a review of the literature they stress the rarity of this lesion, the particular onset in their case as acute complication of appendiceal neoplasm with rupture of the intestinal wall, the difficulties of diagnosis and management in emergency.*

KEY WORDS: Mucocele - Appendice - Cistoadenoma - Addome acuto.  
Mucocele - Appendix - Cystoadenoma - Acute abdomen.

### Introduzione

Il mucocele dell'appendice ciecale è una rara patologia, spesso a decorso asintomatico e diagnosticata solo in corso di laparotomie per altre patologie o per sospetto di appendicite acuta flemmonosa; molto di rado è causa di addome acuto. Gli Autori descrivono il singolare caso di un mucocele gigante dell'appendice diagnosticato durante l'intervento chirurgico per pelviperitonite acuta.

### Caso clinico

Donna di 75 anni, obesa. Non patologie presistenti degne di nota. Non precedenti interventi sull'addome. Veniva ricoverata presso la Divisione di Chirurgia d'Urgenza, dal Pronto Soccorso, per un quadro di addome acuto, caratterizzato da febbre settica e dolori addo-

minali localizzati nei quadranti distali, presenti da circa 24 ore. L'alvo era canalizzato ai gas. All'esame obiettivo l'addome era poco trattabile, molto dolente alla palpazione profonda in fossa iliaca destra (Blumberg positivo) e rilevava la presenza di voluminosa massa, tesoe lastica, tra fianco e fossa iliaca destri. Gli esami ematochimici evidenziavano soltanto una leucocitosi neutrofila. La radiografia del torace e la diretta dell'addome risultavano nei limiti della norma. L'ecografia non era diagnostica per la intolleranza della paziente alla pressione della sonda ecografica, per l'obesità e per il notevole meteorismo intestinale. La tomografia computerizzata dell'addome e della pelvi con mezzo di contrasto (mdc) confermava una voluminosa massa, del diametro massimo di circa 20 centimetri, corrispondente alla tumefazione palpabile, a contenuto fluido denso, e liquido libero tra le anse intestinali e nello scavo di Douglas (Fig. 1).

La paziente veniva sottoposta pertanto a immediata laparotomia con incisione di Mc Burney allargata. Il reperto operatorio mostrava un mucocele dell'appendicolare gigante, in parte svuotatosi in cavità peritoneale per lacerazione della parete dell'organo, che risultava tenacemente adeso alla faccia posteriore del cieco, e in parte inglobato nell'epiploon; la sua base di impianto era di calibro normale (Fig. 2). Non è stato possibile effettuare un esame anatomicopatologico estemporaneo (intervento effettuato in urgenza in ore notturne). L'esplorazione dell'addome non dimostrava altre patologie. Il decorso post-operatorio era esente da complicanze. La paziente veniva dimessa in III giornata post-operatoria con markers tumorali nei limiti della norma. L'esame anatomopatologico definitivo evidenziava un cistoadenoma mucinoso dell'appendice.

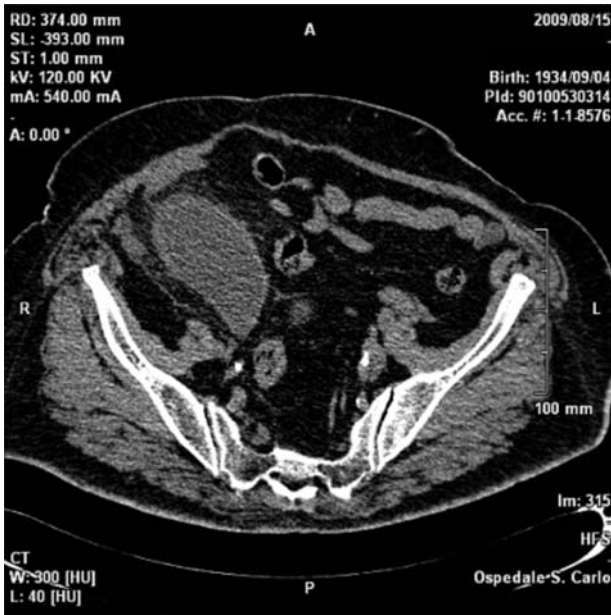


Fig. 1 - TC addominale. Voluminosa massa, a contenuto fluido denso, in fossa iliaca destra.

## Discussione

Il mucocele appendicolare consiste nella dilatazione del lume dell'organo per accumulo di materiale sieromucoso. Venne descritto per la prima volta nel 1842 da Rokitansky; decorrendo spesso asintomatico, è frequentemente un reperto occasionale in corso di appendicectomia per appendicite acuta flemmonosa, oppure di laparotomie per altre patologie addominali. Il mucocele appendicolare ha un'incidenza intraoperatoria dello 0.2-0.7% e autoptica dello 0,15%. Quattro sono i processi patologici che possono essere alla base di tale quadro: ostruzione della comunicazione cieco-appendicolare; iperplasia mucosa; cistoadenoma mucinoso; cistoadenocarcinoma mucinoso. Delle quattro condizioni, la più frequente è il cistoadenoma mucinoso, che è la causa di circa il 50% dei casi descritti in letteratura (1-4).

Il 6% circa dei pazienti con mucocele appendicolare può sviluppare uno pseudomixoma peritoneale per disseminazione di cellule epiteliali in peritoneo. La rottura dell'appendice affetta da mucocele, spontanea o iatrogena, in particolare nella forma maligna (adenocarcinoma sercerente), può esitare, per impianto diretto sulla sierosa peritoneale, nello pseudomixoma, con formazioni "gelatinose" disseminate in cavità peritoneale (5-7).

Il quadro clinico (nel 25% circa dei casi il mucocele è asintomatico) può essere quello di un'appendicite acuta cui si associano però i reperti di una massa in fianco destro e fossa iliaca destra, o nella pelvi, a seconda della posizione dell'appendice ciecale, disuria e più raramente

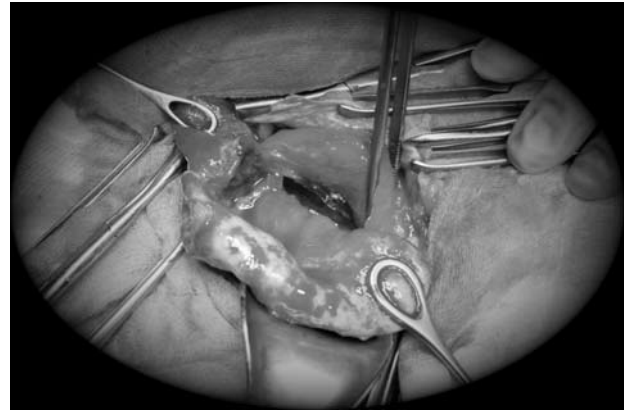


Fig. 2 - Immagine intraoperatoria: l'appendice, ripiegata a "U", è parzialmente svuotata del contenuto mucoso.

disturbi della canalizzazione o franca occlusione. Posta diagnosi, è importante il dosaggio dei marcatori tumorali sia per la conferma diagnostica etiopatologica sia per il follow-up post-operatorio (8-12).

La diagnosi si basa, oltre che sui reperti clinici e di laboratorio, sulla ecotomografia che, se effettuata da operatore esperto, pone un significativo sospetto e sulla TC con mdc. Alla colonscopia può essere evidente il patognomonico "segno del vulcano", che consiste nel reperto di massa soffice ed eritematosa del cieco, con un cratere centrale che secerne muco (13, 14).

Il nostro caso è una evenienza rara: esordio con addome acuto da rottura spontanea della parete appendicolare. La ecotomografia non ha consentito la diagnosi per la scarsa collaborazione della paziente e per il notevole meteorismo intestinale.

La terapia chirurgica consiste nell'appendicectomia, nei casi di mucocele semplice o di cistoadenoma, nella resezione del cieco, nei casi con larga base di impianto, e nell'emicolectomia destra in presenza di cistoadenocarcinoma; nei casi dubbi è utile l'esame istopatologico estemporaneo. Durante l'intervento chirurgico si impone un'attenta esplorazione di tutta la cavità peritoneale poiché tale patologia si associa non infrequentemente a tumori sincroni del colon o dell'ovaio. Nei casi dubbi è indicata una colonscopia dopo la guarigione chirurgica del paziente (15, 16).

Mentre in elezione la diagnosi di mucocele appendicolare può e deve essere completa ed accurata, in urgenza spesso ci si trova dinanzi ad un quadro clinico non facilmente inquadrabile.

## Conclusioni

Il mucocele dell'appendice ciecale, pur rappresentando una rara patologia, può essere oggi diagnosticato preoperatoriamente con gli esami di imaging. È così possi-

bile una programmazione del corretto approccio chirurgico, anche se la diagnosi di natura (eventualità di cistoadenocarcinoma) è solo istologica, se possibile estemporanea. In corso di laparotomia in urgenza o in elezione ma per altre patologie, il riscontro inaspettato di mucocele pone problemi sull'ampiezza dell'exeresi, soprattutto se non si ha la possibilità di una istologia estemporanea. In

tali casi, il più corretto comportamento è l'appendicectomia, con manovre caute per la facilità di rottura della parete dell'organo, differendo exeresi più ampie, indicate se l'istologia postoperatoria confermasse la natura maligna della lesione. Il rischio di pseudomixoma del peritoneo da rottura spontanea o iatrogena dell'appendice è comunque alto in presenza di cistoadenocarcinoma.

## **Bibliografia**

1. Gentile M, Guarino V, Mosella F, Carbone G, Beneduce L, Mosella G. Giant mucocele of the appendix. Case report and review of the literature. *Ann Ital Chir* 2008;79(4):293-7.
2. Dumoulin FL, Berns T, Sen Gupta R. Giant appendiceal mucocele. *Clin Gastroenterol Hepatol*. 2008;6(8):A30.
3. Pittaluga M, Lombezzi R, Fantino G, Giamundo P, Geraci M, Tibaldi L, Esercizio L, Torre G, Perotto F, Musso A, Valente M. Giant mucocele of appendix. Case report. *G Chir* 2005;26(8-9):311-3.
4. Rampone B, Roviello F, Marrelli D, Pinto E. Giant appendiceal mucocele: report of a case and brief review. *World J Gastroenterol* 2005; 14;11(30):4761-3.
5. Rodríguez Alonso A, Suárez Pascual G, Bonelli Martín C, González Blanco A, Lorenzo Franco J, Cuerpo Pérez MA, Nogueira Carballedo C, Alvarez Fernández JC, Nieto García J. Giant retroperitoneal cystic mass: appendiceal mucocele. *Actas Urol Esp* 2004;28(4):327-31.
6. Higa E, Rosai J, Pizzimbono CA, Wise L. Mucosal hyperplasia, mucinous cystadenoma and mucinous cystadenocarcinoma of the appendix: a reevaluation of appendiceal mucocele. *Cancer* 1973; 32:1525-1541.
7. Gibbs NM. Mucinous cystadenoma and cystadenocarcinoma of the vermiform appendix with particular reference to mucocele and pseudomyxoma peritonei. *J Clin Pathol* 1973; 26: 413-421.
8. Vriens BH, Klaase JM. Giant mucinous cystadenoma of the appendix. *Am J Surg* 2007;194(3):392-3.
9. Minni F, Petrella M, Morganti A, Santini D, Marrano D. Giant mucocele of the appendix: report of a case. *Dis Colon Rectum*. 2001;44(7):1034-6.
10. Barthod E, Farah A, Hutin E, Bergemer AM. Giant appendiceal mucocele. Apropos of a case. *Chirurgie* 1993-1994;119(4):185-9.
11. Doria FE, Sommariva S, Parodi F. Unusual case of giant mucocele of the appendix as the cause of acute intestinal occlusion. *Minerva Chir* 1987, 30;42(8):721-6.
12. Spiridakis K, Kreanka M, Kokkinos I, Panagiotakis G, Kokkinakis T, Kandylakis S. Intestinal obstruction secondary to appendiceal mucocele: case report and review of literature. *G Chir*. 2007;28(6-7):274-6.
13. Francica G, Lapicciarella G, Giardiello C, Scarano F, Angelone G, De Marino F, Molese V. Giant mucocele of the appendix: clinical and imaging findings in 3 cases. *J Ultrasound Med* 2006;25(5):643-8.
14. Hamilton DL, Stormont JM. The volcano sign of appendiceal mucocele. *Gastrointest Endosc* 1989; 35: 453-456.
15. Savchenko IuP, Polovinkin VV, Fedosov SR, Pryn' PS. Combination of giant mucocele of the appendix and adenocarcinoma of the rectum. *Khirurgiia (Mosk)* 2006;(10):57-9.
16. Cucinotta E, Palmeri R, Lorenzini C, Melita G, Melita P. Appendiceal mucocele. *Chir Ital* 2002;54(1):107-10.