

Un caso di incidentaloma surrenalico: sintesi delle indicazioni e limiti della terapia chirurgica

M. FRAZZETTA, A. TORNAMBÈ, T. BARRERA, A. SCIORTINO, M. LUCANIA,
F. FRAZZETTA, A. SAMMARTANO, S. BONVENTRE, R. VETRI

RIASSUNTO: Un caso di incidentaloma surrenalico: sintesi delle indicazioni e limiti della terapia chirurgica.

M. FRAZZETTA, A. TORNAMBÈ, T. BARRERA, A. SCIORTINO,
M. LUCANIA, F. FRAZZETTA, A. SAMMARTANO, S. BONVENTRE,
R. VETRI

Con il termine di "incidental mass" si identifica qualsiasi massa, scoperta occasionalmente con tecniche di imaging, in assenza di una sintomatologia specifica. Nel 1982 il termine di "incidentaloma" venne introdotto per indicare le lesioni surrenaliche di riscontro occasionale. Le percentuali di incidenza variano dal 10% ed al 25% di tutti i pazienti sottoposti ad ecotomografia, TC e RMN. È indubbia l'opportunità di formulare un adeguato protocollo diagnostico che, in considerazione dell'incerto inquadramento fisiopatologico, renda agevoli l'identificazione ed il trattamento precoce delle lesioni funzionanti e di quelle maligne o potenzialmente tali. Gli incidentalomi con un diametro inferiore a 1 cm sembrano non avere significato patologico e sono considerati come una manifestazione dell'involutione della ghiandola in soggetti di età avanzata e possono restare per molto tempo misconosciuti. L'uso di tecniche diagnostiche per immagini ha reso possibile l'identificazione di queste masse, anche se di piccole dimensioni, nel corso di indagini diagnostiche effettuate con indicazioni diverse. Le dimensioni della massa sono un parametro ritenuto fondamentale per discriminare le lesioni benigne da quelle maligne. La maggior parte degli Autori ritiene assai sospette di malignità le masse di dimensioni superiori a 5-6 cm, mentre considera benigne quelle di diametro inferiore ai 3 cm. Restano mal definibili tutte le altre che vengono valutate e trattate secondo criteri non perfettamente codificati.

SUMMARY: Adrenal incidentaloma: case report and synthesis of indication and thresholds of surgery therapy.

M. FRAZZETTA, A. TORNAMBÈ, T. BARRERA, A. SCIORTINO,
M. LUCANIA, F. FRAZZETTA, A. SAMMARTANO, S. BONVENTRE,
R. VETRI

With the term of incidental mass, any mass is identified, occasionally discovered with imaging techniques, in the absence of specific symptoms. In 1982, the term "incidentaloma" was introduced to indicate lesions detected on adrenal regions, found unexpectedly. The incidence percentages vary from 0.6%-3% in CT followed by other indications, to 10% and 25% in all patients who underwent an ultrasound, CT or MRI. An appropriate diagnostic protocol is mandatory to identify and to choose the proper treatment for the functioning lesions, as well as the malignant or potentially malignant lesions (1, 2). Incidentalomas with diameters under 1 cm seem to not have a pathologic significance, and are considered like manifestation of the gland involution in advanced-age subjects, and can remain unseen for a long time. The use of diagnostic imaging techniques has made it possible to identify these masses, even those of small size, in the course of diagnostic surveys done under various guidelines. The mass dimensions are a fundamental parameter used to distinguish benign lesions from malign ones (2, 3). Most Authors suspect malignity in masses above 5-6 cm, while considering those with a diameter under 3 cm to be benign. Whereas the rest remain undefined, thereby valued and treated according to criteria not perfectly established.

KEY WORDS: Incidentaloma - Surrene - Feocromocitoma.
Incidentaloma - Adrenal gland - Pheochromocytoma.

Introduzione

Con il termine di "incidental mass" s'identifica qualsiasi massa, scoperta occasionalmente con tecniche di imaging, in assenza di una sintomatologia specifica.

Nel 1982 il termine di "incidentaloma" venne introdotto per indicare le lesioni rilevate a livello surrenalico di riscontro occasionale. Le percentuali di incidenza variano dallo 0,6 al 3% delle TC eseguite con altre indicazioni, dal 10% al 25% di tutti i pazienti sottoposti ad ecotomografia, TC o RMN. È indubbia l'opportunità di formulare un adeguato protocollo diagnostico che, in considerazione dell'incerto inquadramento fisiopatologico, renda agevoli l'identificazione ed il trattamento precoce delle lesioni funzionanti e di quelle maligne o potenzialmente tali (1, 2). Gli incidentalomi con un dia-

metro inferiore ad 1 cm sembrano non avere significato patologico e sono considerati come una manifestazione dell'involutione della ghiandola in soggetti di età avanzata e possono restare per molto tempo misconosciuti.

L'uso di tecniche diagnostiche per immagini ha reso possibile l'identificazione di queste masse, anche se di piccole dimensioni, nel corso di indagini diagnostiche effettuate con indicazioni diverse.

La maggior parte degli Autori ritiene assai sospette per malignità le masse di dimensioni superiori a 5-6 cm, mentre considera benigne quelle di diametro inferiore ai 3 cm. Restano mal definibili tutte le altre che vengono valutate e trattate secondo criteri non perfettamente codificati.

Caso clinico

E.P. di sesso femminile, di anni 73, diabete mellito di II tipo, ematuria 15 giorni prima del ricovero. All'ETG dell'addome a carico del polo superiore del rene dx si osserva voluminosa area ad ecostruttura disomogenea con Dmax di cm 7 che occupa la loggia surrenalica ed impronta la VCI senza infiltrarla. TC addome: "voluminosa formazione solida, di diametro di circa 7cm a livello della regione surrenalica dx, a margini irregolari e a densità disomogenea con evidente circolo neoformato, non chiaramente clivabile dal contiguo parenchima epatico. La lesione impronta e comprime la VCI ed assume stretti rapporti di contiguità con il polo superiore del rene dx. Dosaggio delle catecolamine urinarie: 396 mcg/24 h (v.n. 50-250 mcg/24 h) (4-6). Intervento chirurgico di surrenectomia dx (Fig. 1).

Esame istologico: surrene notevolmente aumentato di volume, a superficie estesamente bernoccoluta, di consistenza dura; la neoformazione, delle dimensioni di cm 6,5x6x3, occupa in toto la ghiandola surrenale, ha struttura istologica di feocromocitoma (NSE+, cromogranina+ neurofilamenti). Nessun segno di ripresa di malattia a 16 mesi dall'intervento chirurgico.

Discussione

La necessità di un trattamento adeguato delle lesioni funzionanti e di quelle maligne o potenzialmente tali, pone con forza il problema della diagnosi precoce. La difficoltà di raggiungere preoperatoriamente una diagnosi di certezza, fa ritenere ad alcuni Autori (2) necessaria l'asportazione di tutte le masse surrenaliche per escluderne la malignità, mentre altri AA sono concordi nell'affermare che un accurato screening consentirebbe di accertarne la natura benigna della maggior parte di tali lesioni. Studi recenti (3, 5) dimostrano che gli adenomi non funzionanti rappresentano quasi il 68% degli incidentalomi operati.

LETG, consente di evidenziare masse di 1 cm di diametro, di accertare la loro natura cistica e viene considerata di grande utilità nel follow-up. La TC identifica nell'80% dei casi i piccoli adenomi di diametro inferiore ad 1 cm, le iperplasie nodulari mono o bilaterali, le aree di necrosi nel contesto di un feocromocitoma; è utile per

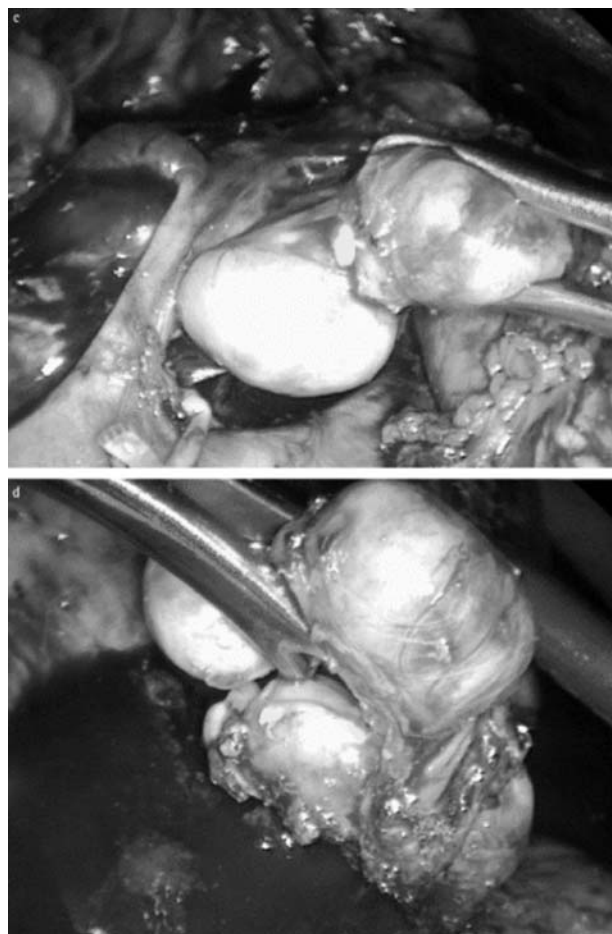


Fig. 1 - Si asporta la formazione surrenalica destra.

la definizione dei rapporti della massa con i vasi e con le altre strutture contigue. Le masse ad elevata componente lipomatosa, come i mielolipomi, possono essere identificati in base alle loro caratteristiche tomografiche ed avviate al follow-up, se di piccole dimensioni. Quando le dimensioni sono notevoli, in accordo con la maggior parte degli Autori (2, 3) è indicato il trattamento chirurgico. Le lesioni a contenuto liquido, cisti e pseudocisti, possono essere discriminate mediante un'agoaspirazione percutanea; si preferisce ricorrere a tale metodica nei casi in cui sia stata già esclusa l'esistenza di un feocromocitoma (3). L'agobiopsia eco o TC guidata con ago sottile è la metodica più affidabile nella diagnosi delle metastasi surrenaliche, evento abbastanza frequente, 26-36% dei casi (4, 6). La RM è in grado, nel 79% dei casi, di distinguere i tumori benigni dai maligni e, oltre ad avere un potere di risoluzione paragonabile a quello della TC, è in grado di dare immagini dei vasi estremamente precise (6). La valutazione funzionale della tumefazione, una volta esclusa la natura neoplastica, va fatta attraverso lo studio della secrezione endocrina

anche se sono assenti i segni clinici da iperproduzione ormonale. Lo studio sarà rivolto al dosaggio dei 17-idrossi-corticosteroidi, dei 17-chetosteroidi e delle catecolamine nelle urine delle 24 ore (4-6). Il dosaggio delle catecolamine libere nel plasma è il test ideale per l'individuazione biochimica ed il riconoscimento del tumore. Quando non sia possibile dosarle e ci sia un elevato sospetto clinico della presenza di un feocromocitoma è suggerita l'esecuzione della scintigrafia con ¹³¹I-MIBG. I tumori secernenti esclusivamente dopamina sono estremamente rari; elevazioni del dosaggio di dopamina nel plasma o nelle urine, comunque, dovrebbero suscitare il sospetto di una malattia metastatica (3, 5). Meno rari sembrano essere gli adenomi glicoattivi, 1-2%, mentre la possibilità che un incidentaloma sia un feocromocitoma asintomatico deve essere attentamente valutata poiché l'attività lesiva delle catecolamine sulle fibre miocardiche, per azione tossica diretta dei radicali liberi e per l'accumulo di acidi grassi intracellulari, si esercita anche in assenza di ipertensione. In 1 caso su 5 l'incidentaloma si è rivelato un feocromocitoma asintomatico, ed i rischi connessi all'attività secretiva endocrina, impongono il trattamento chirurgico. Se l'incidentaloma solido non è una metastasi e non è un tumore secernente e le dimensioni sono comprese tra i 3 ed i 6 cm, i criteri di valutazione sono fondati sui dati della RM, che appare attualmente l'unica metodica in grado di discriminare le lesioni maligne dagli adenomi, e su considerazioni di ordine statistico: la frequenza dei carcinomi surrenalici è bassa, 0,6-1,4 su 1 milione della popolazione generale; la forma non funzionante comprende la metà dei casi; le dimensioni del carcinoma nella maggior parte dei casi sono maggiori di quelle degli adenomi. Non trascurabili

ci sembrano le considerazioni di Proye (1): l'assenza di ipertensione non esclude mai la presenza di un feocromocitoma; l'assenza apparente di un tumore primitivo non esclude l'ipotesi di una metastasi; l'unilateralità della massa surrenalica non esclude la metastasi; le piccole dimensioni del tumore surrenalico non escludono la potenzialità maligna. L'indicazione all'asportazione di un incidentaloma, tranne per i casi di tumori secernenti, metastasi operabili, masse di dimensioni superiori ai 6 cm di diametro, è ancora oggi fonte di discussioni con l'intento di migliorare la prognosi disastrosa dei pur rari carcinomi del surrene, intervenendo anche sui tumori di piccola taglia. Al parametro dimensionale è stato anche associato quello dell'età dei pazienti, considerando sospetti gli incidentalomi con diametro superiore a 3 cm in soggetti di età inferiore a 50 anni, e proponibili per il follow-up gli altri, riservando l'indicazione chirurgica per le lesioni che vanno incontro ad un aumento di volume (7, 8). Ma l'atteggiamento più diffuso è quello di inserire nel follow-up i soggetti con lesioni al di sotto dei 3 cm di diametro, sottoponendoli a controlli ecotomografici semestrali. Esiste infatti la possibilità che un incidentaloma di piccole dimensioni possa regredire spontaneamente, per cui l'osservazione differita trova una valida giustificazione.

Conclusioni

In assenza di una diagnosi di certezza gli Autori concordano nel ritenere le dimensioni della massa surrenalica e l'età del paziente i principali parametri di riferimento per l'iter diagnostico e per le indicazioni terapeutiche.

Bibliografia

1. Proye C. L'incidentalome surrealien. *Ann Chir* 1988; 42, 3-5.
2. Pacak K, Linehan WM, Eisenhofer G, Mc Clellan MW, Goldstein DS. NIH conference: recent advances in genetics, diagnostic, localization, and treatment of pheochromocytoma. *Ann Intern Med* 2001;134: 315-329.
3. Lenz T, Gossmann J, Schulte KL, Salewski L, Geiger H. Diagnosis of pheochromocytoma 2002; 48: 5-18.
4. Raber W, Rafflesberg W, Bischof M. Diagnostic efficacy of unconjugated plasma metanephrines for the detection of pheochromocytoma. *Arch Intern Med* 2000;160: 2957- 2963.
5. Eisenhofer G. Editorial: Biochemical diagnosis of pheochromocytoma: is it time to switch to plasma-free metanephrines?. *J Clin Endocrinol Metab* 2003; 88: 550-552.
6. Neumann HP. Imaging vs. biochemical testing for pheochromocytoma. *JAMA* 2002; 288: 314-315.
7. Fukuoka Igaku Zasshi. A case of adrenal incidentaloma in which autonomous cortisol production to become clear during a very short term 2008;99(7):150-8.
8. Adrenal incidentaloma: evaluation and management. *J Clin Pathol* 2008;61(11):1168-73.